ГБОУ ВПО «СТАВРОПОЛЬСКИЙ ГОСУДАРСТВЕННЫЙ
МЕДИЦИНСКИЙ УНИВЕРСИТЕТ»
МИНИСТЕРСТВА ЗДРАВООХРАНЕНИЯ РОССИЙСКОЙ ФЕДЕРАЦИИ

04201451519

На правах рукописи

МАРТИРОСЯН
Армен Карапетович

ИСПОЛЬЗОВАНИЕ ОСТЕОПЛАСТИЧЕСКИХ БИОРЕЗОРБИРУМЫХ МАТЕРИАЛОВ НА ОСНОВЕ МИНЕРАЛЬНОГО СЫРЬЯ И КОСТНОГО КОЛЛАГЕНА ПРИ ХИРУРГИЧЕСКИХ ВМЕШАТЕЛЬСТВАХ В ЧЕЛЮСТНО-ЛИЦЕВОЙ ОБЛАСТИ

(клинико-экспериментальное исследование)

14.01.14 – стоматология

ДИССЕРТАЦИЯ

на соискание ученой степени кандидата медицинских наук

Научный руководитель:
доктор медицинских наук,
доцент А.А. Слетов

Оглавление

ВВЕДЕНИЕ 4
ГЛАВА 1. СОВРЕМЕННОЕ СОСТОЯНИЕ ПРОБЛЕМЫ ЗАМЕЩЕНИЯ КОСТНЫХ ДЕФЕКТОВ ЧЕЛЮСТНО-ЛИЦЕВОЙ ОБЛАСТИ ОСТЕОПЛАСТИЧЕСКИМИ МАТЕРИАЛАМИ (обзор литературы) 9
1.1 Остеопластические материалы на основе коллагена, применяемые в хирургической стоматологии 9
1.2 Остеопластические материалы на основе гидроксиапатита кальция, применяемые в хирургической стоматологии 17
1.3 Этиология, патогенез, диагностика, одонтогенных кист челюстей 19
1.4 Методы хирургического лечения одонтогенных кист челюстей 25
1.5 Особенности лечения одонтогенных кист челюстей с использованием препаратов на основе костного коллагена и гидроксиапатита кальция 29
ГЛАВА 2. МАТЕРИАЛ И МЕТОДЫ ИССЛЕДОВАНИЯ 35
2.1 Материалы и методы экспериментального исследования 33
2.2 Материал и методы клинической части исследования 40
2.3 Метод субъективной оценки результатов лечения 48
2.4 Методы статистического анализа 54
ГЛАВА 4. АРХИТЕКТОНИКА ПОВЕРХНОСТИ И ВНУТРЕННЯЯ СТРУКТУРА ОБРАЗЦОВ ОСТЕОПЛАСТИЧЕСКИХ МАТЕРИАЛОВ НА ОСНОВЕ ФОСФАТОВ КАЛЬЦИЯ И КОСТНОГО КОЛЛАГЕНА (результаты электронной микроскопии) 42
ГЛАВА 4. РЕЗУЛЬТАТЫ ЭКСПЕРИМЕНТАЛЬНО-МОРФОЛОГИЧЕСКОГО ИССЛЕДОВАНИЯ
3.1. 1-я серия эксперимента (ОМСА-1) 47
3.2. 2-я серия эксперимента (ОМСА-2) 53
3.3. 3-я серия эксперимента (ОМСБ-1)
3.4. 3-я серия эксперимента (ОМСБ-2) 59
3.5. 5-я серия эксперимента (контрольная группа) 64
ГЛАВА 5. РЕЗУЛЬТАТЫ КЛИНИЧЕСКИХ ИССЛЕДОВАНИЙ 81
5.1. Оценка эффективности лечения больных с костными дефектами челюстей без использования остеопластических материалов 81
5.2. Оценка эффективности лечения больных с костными дефектами челюстей с использованием остеопластических материалов на основе гидроксиапатита кальция ОМСА-1, 2 85
5.3. Оценка эффективности лечения больных с костными дефектами челюстей с использованием остеопластических материалов на основе костного коллагена 100
ЗАКЛЮЧЕНИЕ 98
ВЫВОДЫ 118
ПРАКТИЧЕСКИЕ РЕКОМЕНДАЦИИ 106
СПИСОК ЛИТЕРАТУРЫ 121
Приложение 139

Список сокращений

1. АЧНЧ – альвеолярная часть нижней челюсти;
2. АОВЧ - альвеолярный отросток верхней челюсти;
3. ВЧА – верхнечелюстная артерия;
4. КТ – компьютерная томография;
5. КА - коэффициент абсорбции;
6. МРТ - магниторезонансная томография;
7. НАА - нижняя альвеолярная артерия;
8. ПГАК – пористая гидроксиапатитная керамика;
9. ОПТ – цифровая ортопантомограмма;
10. ОМСА – остеопластические материалы серии «Альгипор»;
11. ОМСБ – остеопластические материалы серии «Биотек»;
12. ОМСА-1 – остеопластические материалы серии «Альгипор» (1 группа);
13. ОМСБ-1 – остеопластические материалы серии «Биотек» (1 группа);
14. ОМСА-2 – остеопластические материалы серии «Альгипор» (2 группа);
15. ОМСБ-2 – остеопластические материалы серии «Биотек» (2 группа);
16. РЭМ – растровая электронная микроскопия;
17. сГАГ – сульфатированные гликозаминогликаны;
18. ЧЛО – челюстно-лицевая область.

ВВЕДЕНИЕ

Актуальность исследования. Сохранение и восстановление функций, структуры костной ткани челюстно-лицевой области – наиболее приоритетные задачи хирургического лечения больных с хроническими одонтогенными деструктивными очагами челюстных костей. Образовавшаяся после удаления периапикальных деструктивных изменений костная полость далеко не всегда заполняется созревшей новообразованной костной тканью. Стимуляцию репаративного остеогенеза проводят по нескольким направлениям: аутотрансплантация, аллоимплантация, ксеноимплантация, аллопластическая имплантация, тканевая инженерия [12, 35, 79, 99, 109, 123, 147, 180].

В современной хирургической стоматологии и челюстно-лицевой хирургии все шире используются различные остеопластические материалы. Область применения этих материалов – от заполнения костных дефектов после удаления зуба, до остеозамещающих операций с целью оптимизации регенерации костной ткани челюсти [7, 11, 14, 22, 29, 40, 46, 58, 76, 86, 111]. Среди множества остеопластических материалов наиболее часто используются средства на основе коллагена и фосфорно-кальциевых соединений. Кроме этого, все чаще применение находят костные минералы, получаемые из тканей крупного рогатого скота и кораллов. Для заполнения костных дефектов челюстей также используют гипс, аутогенную костную щебенку, лиофилизированный аллотрансплантат, биокомпозиционные материалы на основе гидроксиапатита и β-трикальцийфосфата [1,3, 6, 12, 15, 20, 39, 40, 46, 121, 134].

Качественные характеристики таких материалов, включая остеоиндуктивность, биорезистентность, биосовместимость, способность выполнять и поддерживать объем дефекта костной ткани обусловлены различными свойствами веществ, входящих в состав композиций [10, 15, 24, 29, 39, 40, 50, 61, 72, 80, 87, 126, 137]. Известно, что результаты операций по замещению дефектов челюстей после цистэктомий, удаления зубов, коррекции альвеолярного отростка во многом зависят от свойств веществ, введенных в остеопластические композиции с целью стимулирования роста и минерализации

костной ткани. В то же время, в современной литературе недостаточно работ, посвященных сравнительному клинико-экспериментальному изучению влияния различных по составу и происхождению остеопластических препаратов на динамику остеогенеза и заживления костных ран во время хирургического лечения хронического периодонтита, а так же костной пластики при удалении ретинированных зубов мудрости. Также недостаточно научных работ, посвященных сравнительному изучению влияния различных по составу и происхождению остеопластических препаратов на динамику остеогенеза и заживления костных ран при оперативном лечении одонтогенных кист челюстей.

В этой связи сравнительная характеристика остеопластических препаратов в клинических условиях, а также объективная оценка их биологических свойств в условиях эксперимента на животных, является, по нашему мнению, оправданным и актуальным способом повышения эффективности стоматологической хирургической помощи, что и предопределило цель настоящего исследования.

Цель исследования. Повышение эффективности хирургических вмешательств в челюстно-лицевой области за счет использования остеопластических материалов заданного вида и свойств.

Задачи исследования.

1. В эксперименте установить особенности регенерации костной ткани при использовании различных остеопластических материалов в сравнении с заживлением костного дефекта под кровяным сгустком.

2. Определить реакцию мягких тканей на используемые остеопластические материалы.

3. С помощью растровой микроскопии установить оптимальные параметры архитектоники гранул используемых остеопластических материалов, влияющей на ангио- и остеогенез и формирование костного матрикса.

4. Изучить эффективность использования остеопластических материалов при хирургическом лечении одонтогенных кист челюстей в основных и контрольной группах.

5. Изучить эффективность использования остеопластических материалов при замещении костных дефектов после удаления ретенированных дистопированных зубов мудрости.

6. Разработать практические рекомендации по использованию остеопластических материалов в зависимости от размера и происхождения костного дефекта челюстно-лицевой области.

Научная новизна исследования

В эксперименте на животных установлена скорость и степень регенерации костной ткани в искусственно воспроизведенном дефекте при заживлении раны под кровяным сгустком и с использованием остеопластических материалов. Впервые установлено, что препараты на основе костного коллагена серии «Биотек» наиболее эффективны при лечении мелких и средних костных дефектов, а средства на основе гидроксиапатита кальция и β-трикальцийфосфата серии «Альгипор» - при заполнении крупных костных дефектов.

Впервые установлено, что использование препаратов серии «Альгипор» сокращает сроки репаративной регенерации и формирование костной ткани в отдаленные сроки наблюдения на 15,4% по сравнению с препаратами серии «Биотек» и на 67,5% по сравнению с группой контроля.

Изучены ближайшие и отдаленные результаты хирургического лечения одонтогенных кист челюстей различной локализации и распространенности с использованием остеопластических материалов.

В сравнительном аспекте изучены и обоснованы преимущества метода пластики костных дефектов после цистэктомии биорезорбируемыми материалами по сравнению с традиционным методом ведения костной раны под кровяным сгустком.

Практическая значимость результатов исследования

В ходе экспериментального исследования на животных изучен характер и сроки регенерации костной ткани. В эксперименте и клинике установлено, что заживление костной раны под кровяным сгустком часто сопровождается инфицированием и воспалением в ране. Установлено, что заполнение костной раны остеопластическими материалами как на основе гидроксиапатита кальция, так и костного коллагена, обеспечивает полноценную репаративную регенерацию костной ткани, предотвращает кровотечение и сокращает количество воспалительных осложнений в послеоперационном периоде.

Научно обоснованы показания к использованию остеопластических материалов с разной скоростью резорбции в зависимости от размеров костной раны. Разработаны показания и методика применения в клинических условиях остеопластических материалов на основе гидроксиапатита и коллагена в зависимости от формы выпуска препарата. Даны рекомендации предприятию-производителю по форме выпуска материалов серии ОМСА с размером частиц в диапазоне от 1 до 3 мм, как наиболее эффективном для заполнения крупных костных дефектов челюстей.

Основные научные положения диссертации, выносимые на защиту

1. Наименьший срок резорбции в искусственно воспроизведенной костной ране у препаратов серии «Биотек», наибольший - у препаратов серии «Альгипор».

2. Активизация репаративного остеогенеза и дифференциация новообразованной костной ткани при использовании препаратов ОМСА-2, ОМСБ-1, ОМСБ-2 происходит быстрее, чем в контрольной группе и группе с ОМСА-1.

3. Разработанный способ оперативного лечения одонтогенных кист челюстей с использованием биорезорбируемых средств сокращает сроки регенерации костной ткани после цистэктомии и полное заживление раны.

4. Отдаленные результаты хирургического лечения больных с одонтогенными кистами челюстей.

Внедрение результатов исследования

Материалы диссертационного исследования используются в учебном процессе на кафедрах стоматологии, хирургической стоматологии, хирургической стоматологии и челюстно-лицевой хирургии детского возраста Ставропольского государственного медицинского университета.

Результаты исследования внедрены и используются в лечебной работе государственных и частных учреждений, в том числе стоматологической поликлинике №1 г. Ставрополя, стоматологической поликлинике г. Михайловска, стоматологических отделениях центральных районных больниц городов Буденновск и Ипатово Ставропольского края, в частных стоматологических клиниках «Фитодент» и «Полет».

Апробация работы

По теме диссертации опубликовано 15 научных работ, в том числе 4 статьи в журналах, рекомендованных ВАК Министерства образования и науки РФ, получены 2 удостоверения на рационализаторские предложения и 1 патент РФ на изобретение. Материалы диссертационного исследования изложены на XII научно-практической конференции «Актуальные вопросы челюстно-лицевой хирургии и стоматологии»; посвященной 80-летию кафедры челюстно-лицевой хирургии и стоматологии Военно-медицинской академии им. С.М. Кирова (Санкт- Петербург, 2009), VII Всероссийской научно-практической конференции «Образование, наука и практика в стоматологии» по объединенной тематике «3D-технологии – новое развитие стоматологии» (Москва, 2010), научно-практической конференции «Актуальные вопросы современной стоматологии», посвященной 80-летию проф. А.Г. Шаргородского (Смоленск, 2010), XII научно-практической конференции «Актуальные вопросы хирургической стоматологии» (Санкт-Петербург, 2011), XV международной конференции челюстно-лицевых хирургов и стоматологов «Новые технологии в стоматологии» (Санкт-Петербург, 2012); X Всероссийской научно-практической конференции «Актуальные вопросы

стоматологии-2013» (Ростов-на-Дону, 2013).

Апробация диссертационной работы проведена на межкафедральном заседании кафедр терапевтической стоматологии, челюстно-лицевой хирургии и хирургической стоматологии, челюстно-лицевой хирургии и хирургической стоматологии детского возраста, кафедры стоматологии института последипломного и дополнительного образования (ИПДО) Ставропольского государственного медицинского университета.

Объем и структура диссертации

Диссертация изложена на 139 страницах машинописного текста, состоит из введения и следующих глав: обзора литературы, материала и методов исследования, двух глав собственных исследований, главы обсуждения результатов, выводов и практических рекомендаций. Указатель литературы включает 149 источников, из них отечественных - 90, зарубежных - 69. Диссертация иллюстрирована 118 рисунками, содержит 12 таблиц.

ГЛАВА 1. СОВРЕМЕННОЕ СОСТОЯНИЕ ПРОБЛЕМЫ ЗАМЕЩЕНИЯ КОСТНЫХ ДЕФЕКТОВ ЧЕЛЮСТНО-ЛИЦЕВОЙ ОБЛАСТИ ОСТЕОПЛАСТИЧЕСКИМИ МАТЕРИАЛАМИ (обзор литературы)

Для обоснования цели и задач настоящего научного исследования в практике хирургической стоматологии, на основе материалов литературы изучены данные, которые включают в себя этиологию, патогенез, диагностику и способы хирургического лечения одонтогенных кист челюстей, рассмотрены данные об основных принципах использования остеопластических материалов, применяемых для костной пластики челюстей.

1.1. Остеопластические материалы на основе коллагена, применяемые в хирургической стоматологии

Во второй половине XX века были разработаны методы солюбилизации коллагена без нарушения его молекулярной структуры [3, 31]. Это послужило основанием для широкого применения материалов на основе коллагена в медицинской практике [1, 2, 3, 7, 8, 10, 24, 69, 98, 105, 106, 115, 120]. При растворении в кислой среде (после предварительной щелочно-солевой обработки) происходит отщепление телопептидов от макромолекул коллагена, что в значительной мере ослабляет антигенные свойства конечного продукта. Дубление и стерилизация коллагена γ-лучами, примененные рядом исследователей [14, 16, 17 18, 21, 23,] привели к возникновению дополнительных межмолекулярных связей, что еще более снизило антигенность получаемого материала. По данным исследования Олейник Е. И. , коллаген абсолютно нетоксичен. Он обладает способностью образовать комплексы с антисептиками, антибиотиками, гликозаминогликанами и другими биологически активными веществами, что позволило создать препараты направленного действия, которые можно применять для стимуляции регенеративных процессов даже в условиях инфицированной раны [25, 26, 38, 47, 53, 58].

По данным многочисленных исследований [15, 16, 28, 29], материалы на основе коллагена служат временным каркасом, рассасывающимся по мере замещения собственной соединительной тканью, при этом продукты распада материала стимулируют процессы репарации.

Рядом исследований [38, 47, 53, 58, 69] подтверждена способность гелей на основе коллагена стимулировать кальцификацию тканей *in vitro*. Это позволило Cucin et al. [111] применить коллагеновый гель для пластики реберных дефектов в эксперименте. Авторы отмечают, что этот материал не вызывает воспалительной реакции в месте имплантации, хорошо реваскуляризируется, способствует заживлению резецированных ребер. Гистологические данные подтвердили способность препаратов на основе коллагена стимулировать репарацию костной ткани [108, 109].

Препараты на основе коллагена широко используются для пластики сосудов, сердечных клапанов, уретры, твердой мозговой оболочки, барабанной перепонки и роговицы, заполнения костных полостей, в качестве материала для хирургических швов и гемостатических губок [124, 125]. С 1962 г. материалы на основе коллагена активно исследуются и применяется для лечения раневых поверхностей различного происхождения и при проведении пластических операций [1, 7, 8, 98, 105, 115, 127].

Коллагеновые губки и пленки широко используются в качестве пластического материала для закрытия перфораций барабанной перепонки. Коллагеновыми губками, пропитанными раствором антибиотиков с хондроитинсульфатом замещали костные дефекты сосцевидного отростка после его трепанации. Ни в одном из случаев не отмечалось нагноения костной полости, хотя имплантация коллагена проводилась в условиях гнойной раны [24, 72, 117, 124].

Коллаген, введённый в рану, активирует синтез сульфатированных гликозаминогликанов и фибриллогенез [39]. Исследования R.T Franceschi, M.P. Lynch показали, что коллаген I типа необходим для дифференцирования остеобластов и минерализации остеоида.

Однако, при применении ксенотрансплантатов, возрастает риск нежелательной иммунологической реакции. Поэтому производители остеопластических средств нашли выход в извлечении из ксенотрансплантатов всех белков, на которые, развивается иммунологическая реакция реципиента, сопровождающаяся отторжением материала. Полученные таким образом препараты представляют собой природный гидроксиапатит, сохранивший структуру, свойственную костной ткани.

Включение в состав остеопластических материалов компонентов межклеточного матрикса является одной из наиболее перспективных попыток повышения их биологической активности [74, 144]. Важнейшими компонентами межклеточного матрикса являются сульфатированные гликозаминогликаны. С ними связаны такие процессы, как подавление активности провоспалительных медиаторов и антигенных детерминант, межклеточная сигнализация и регуляция активности факторов роста, в том числе и фактора роста фибробластов [39, 71].

Экспериментальные исследования подтвердили высокую эффективность материалов, содержащих ксеногенный костный коллаген и сульфатированные гликозаминогликаны при замещении искусственно созданных костных дефектов [40, 71]. Положительные результаты были получены при использовании материалов данной группы для замещения костных дефектов при лечении радикулярных кист челюстей и проведении синуслифтинга [38].

Перспективным является использование коллагена в комплексе с минеральными веществами на основе фосфатов кальция типа гидроксиапатита и трикальцийфосфата. Материалы на основе гидроксиапатита достаточно биосовместимы с тканями организма. По мнению ряда авторов, при их введении в костный дефект образуется прочная связь с костью [50, 61, 80, 85].

1.2. Остеопластические материалы на основе гидроксиапатита кальция, применяемые в хирургической стоматологии

Материалы для костной пластики должны быть безвредными и способными медленно резорбироваться с замещением на костную ткань, легко стерилизоваться и быть удобными для использования как в поликлинических, так и в стационарных условиях.

Недостатки материалов биологического происхождения привели к разработке синтетических имплантационных материалов: различных видов кальций-фосфатной керамики: трикальцийфосфат (Vitlokit, Ceramit), биостекло (PerioGlass, BioGran), гидроксиапатит (ГАП) и его композиции с коллагеном, сульфатированными гликозаминогликанами-кератан и хондроитинсульфатом (Биоимплантат), а также с сульфатом (Haspet) и с фосфатом кальция [22, 24, 27, 67, 90, 99].

Данные материалы биосовместимы с минерализованными тканями организма, при их введении в кость не формируется соединительнотканной капсулы, а образуется прочная связь с костью - «bone - bonding» [41, 42, 50, 51, 90, 95, 106, 136].

Биостекло (Cravital, PerioGlass, BioGran) менее стабильны по сравнению с ГАП, вызывают более выраженную тканевую реакцию [128]. Трикальцийфосфат по сравнению с ГА резорбируется значительно быстрее. ГАП обладает значительно большей стабильностью в костной ткани, вызывает меньшую тканевую реакцию [1, 120, 144].

Для медицинских целей в основном используются образцы ГАП, обработанные температурой. Такая обработка приводит к повышению биомеханических свойств. Синтетический ГАП используется в виде непористой (нерезорбируемой) и пористой (резорбируемой) керамики [31, 66, 85, 92, 130, 137].

Непористая керамика (Osteograph/LD, PermaRidg, Calcitte, Interpore 200, Durapatite) в течение длительного времени в организме, как бы «замуровывается костью». Непосредственно в области занятой материалом, остеогенеза не происходит [100, 139].

Пористая ГАП керамика (Osteograph/LD, PHA Interpore 200, Алгипор) является остеокондуктором, то есть проводником регенерата, который прорастает

имплантат. Одной из применяемой форм пористой керамики является ее гранулят. В основе биологических эффектов при имплантации гранулята высокотемпературной керамики (Osteograph/LD, OsteoGen, Гидроксиапол) в костные дефекты лежит прорастание соединительной ткани, и в ее составе остеогенных элементов, в межгранулярные простанства. Это послужило основанием для использования данного материала в качестве покрытия эндопротезов, конструкций для остеосинтеза, дентальных имплантатов [8, 102, 108, 122, 128, 132, 138, 149]. Наиболее интенсивно процесс протекает преимущественно у поверхности конгломератов частиц ГА вблизи источников остеогенного ростка (стенки костного дефекта).

Твердая кальций-фосфатная керамика применяется с целью контурной пластики костной ткани: при атрофии альвеолярных отростков, восстановлении утраченной конфигурации лица, остеотомии костей лицевого скелета с последующим перемещением костных фрагментов [132, 133].

Одним из направлений в медицинской практике является применение биохимически активных образцов гидроксиапатита, так называемой «холодной» керамики, не подвергавшейся термической обработке. При инкубации культуры этих клеток in vitro на поверхности ГАП и последующим их переносом в мягкотканные структуры экспериментальных животных наблюдалась дифференцировка клеток в зрелые остеобласты, продуцирующие кость. Отмечено не только прямое, но и опосредованное действие ГАП на костные клетки [110, 112].

Инкубация культуры фибробластов десны человека, синовиальных клеток с образцами синтетического ГАП отмечалась стимуляция их пролиферативной активности. По теории Chin, Brostrom [131] механизм действия препарата состоит в высвобождении большого количества ионов Са, образующихся в результате внутри- и внеклеточного растворения ГАП, которые являются непосредственными регуляторами начала транскрипции РНК и синтеза белка.

Инкубация ГАП с культурой дифференцированных клеток - остеобластов свода черепа крысы приводила к снижению пролиферативной активности клеток [94, 96].

Еще одним перспективным направлением является создание композиций синтетических материалов с антибактериальными средствами для лечения воспалительных заболеваний костной ткани. Проводились попытки использовать полиметилметакрилат в виде шариков, насыщенных гентамицином [119, 127], цефазолином [142] для лечения остеомиелита. Керамический ГА использовали для доставки антибиотиков в костные дефекты. С этой целью цилиндры пористого ГАП, пропитанные гентамицином, цефаперазоном, или фломоксефом вводились в костную ткань челюстей крыс. Показано, что максимальная концентрация антибиотика в костной ткани наблюдалась в течение 1 -и недели, а к 12 неделе высвобождалось 70% антибиотика. Оставшаяся часть антибиотика была в 5 раз больше минимальной ингибирующей концентрации по отношению к стафилококку [139].

Имеются данные об эффективности применения композиции ГАП с антибактериальными препаратами в клинической практике для лечения травматических повреждений НЧ, осложненных воспалительным процессом. Блоки пористого керамического ГАП насыщали цефалексином, норфлоксацином, гентамицином [141, 143]. Использовались пасты ГАП с коллагеном и антибиотиком. Антибактериальный эффект в отношении микроорганизмов, чувствительных к препарату, при содержании в цементе 1% ванкомицина составил 2 недели, при содержании 5% - около 9 недель [112].

Группа кристаллических соединений с характерной символической формулой $M_{10}(ZO_4)_6X_2$, образующих гексанальные пластинчатые призмы относится к апатитам. Гидроксиапатит кальция (ГАП) – $Ca_{10}(PO_4)_6(OH)_2$ является типичным апатитом с соотношением Ca/P=1, 67, содержанием воды 1,79% и теоретической плотностью 3,0 г/см^3. ГАП включает в себя целый класс соединений с вариабельностью отношения Ca/P до термообработки (800-1000°C) от 1,4 до 2,0. Различные отношения Ca/P при сохранении общих для этого класса

кристаллографических характеристик объединяются широкими возможностями изоморфного замещения на поверхности и внутри кристаллов кальция на воду и на ион водорода [1, 7]. Керамические материалы нетоксичны и обладают высокой биосовместимостью [22, 43, 70], не обладают аллергенностью и не вызывают реакции отторжения. Они обладают высоким сродством с костной тканью. В связи с этим имплантаты из пористой фосфорно-кальциевой керамики, интегрируются с новообразованными костными структурами [146]. Гидроксиапатит (ГАП) применяют в виде порошка, гранулята и блоков, как в неотожженном виде, так и в форме высокотемпературной керамики [22, 99, 113].

Имплантированная керамика образует с костью полную остеоинтеграцию, трабекулы костной ткани врастают в поры керамического имплантата почти без образования соединительно-тканных прослоек [23, 144]. Материал из непористой керамики обладает более слабой остеоинтегративной активностью [99].

На основе ГАП разработаны различные мембраны для имплантатов с необходимыми свойствами [120, 122]. Авторами предложено для заполнения костных дефектов и пластики альвеолярного отростка использовать ГАП в комбинации с брефоостеопластом или тонкоизмельченной аутокостью. Положительные результаты получены при использовании ГАП в сочетании с очищенным коллагеном [111, 124, 139, 140]. Для предотвращения перемещения в мягкие ткани гранулированного и порошкообразованного ГАП предложено полость, образующуюся после удаления большой кисты на 2/3 глубины вначале заполнить фибриновым клеем, который быстро отвердевает. Оставшуюся часть полости заполняли смесью фибринового клея и ГАП, сверху наносили тонкую пленку фибринового клея [99, 111].

Керамика ГАП в виде гранул использована при лечении пародонтита и реконструктивных операциях на альвеолярных гребнях, коррекции вертикальной дистопии глазницы и т.д. [80, 88, 89, 104, 119].

В костных материалах подсаженная керамика ГАП выполняет роль механической опорной матрицы, по которой происходит новообразование структур костного регенерата, т.е. способна выполнять кондуктивную функцию,

что определяется специфическими характеристиками материала. Возможно, наличие таксиса остеогенных клеток к керамике ГАП, в частности к его микропорам. Для остеогенетического ответа на подсадку керамики оптимальным считается размер пор около 100 мкм [12, 44, 73, 118].

Гранулированные и порошковидные формы ГАП использовали для замещения костных дефектов верхней и нижней челюсти при лечении кист, даже при наличии подвижных зубов [2, 97, 115, 133, 146].

Обосновал эффективность применения гранулята ГАП для замещения дефектов костной ткани человека Хамраев Т. С. [87]. Автор поднадкостнично подсаживал композиции на основе гранулята керамики и блоках, в коллагеновом и карбилановом сетчатом футляре.

Была показана, быстрая фиксация имплантата к кортикальной пластинке челюсти соединительно-тканными тяжами, которые образуются из клеток, прорастающими из надкостницы.

Хамраев Т.С., заполняя у больных костные дефекты, образующиеся после цистэктомии, показал, что применение искусственных полимерных материалов уменьшает число послеоперационных осложнений и ускоряет процесс репаративного костеобразования.

Одним из таких средств являются остеопластические материалы серии Колапол. Большое число теоретических и экспериментальных исследований свидетельствует о том, что применение синтетических материалов, выработанных на базе гидроксиапатита интегрирующегося в тканях, может предупредить полностью или частично нарушение процесса заживления раны и эффективно воздействовать на репарацию костной ткани, что является объективным и положительным фактором к применению его в условиях поликлинического приема [3].

Результаты экспериментальных исследований, проведенных автором, а также известные данные литературы о высокой индуктивности гидроксиапатитсодержащих препаратов послужили основанием для

использования композиции КП-3 в клинической практике, как более эффективной.

Алимерзоев А.Ф. обследовал и прооперировал 47 детей в возрасте 6-16 лет, которых при проведении операции цистэктомии с резекцией верхушки корня и применил с целью усиления остеоиндуктивных и остеоинтегративных возможностей костной ткани, а также предупреждения кровотечения, воспаления и других осложнений композиции препарат ГАП и Колапол КП-3.

В результате анализа клинико-рентгенологических данных он пришел к заключению о нецелесообразности в условиях поликлинического приема применять препарат ГАП в виде порошка и гранул, несмотря на то, что осложнений, связанных с его использованием не было. Отмечено, что при употреблении в качестве наполнителя костных полостей и лунок удаленных зубов приходится специально готовить препарат, придавать ему консистенцию пасты. Она плохо прилипает к костной полости, вымывается экссудатом и требует неоднократного повторения манипуляции, что не позволяет четко определить количество введенного вещества.

Композиция КП-3 не имеет этих недостатков, препарат технически удобен для помещения в костную полость, стерилен. Поэтому в дальнейшем для заполнения дефектов, возникающих после цистэктомии, резекции верхушки корня была использована композиция Колапол КП-3.

Методика введения препарата и количество препарата в костную полость после цистэктомии проста и доступна в условиях поликлиники: стерильный препарат КП-3 должен быть введен в хорошо высушенную полость после цистэктомии с резекцией верхушки корня не более 2/3 ее объема, что в дальнейшем обеспечивает набухание препарата вместе с кровяным сгустком, но не приводит к нарушению целости лоскута, расхождению швов, инфицированию.

Нецелесообразно также введение препарата в виде мелких кусочков, так как, пропитываясь кровью, они становятся скользкими и вместе с инструментом выводятся из раны, что создает трудности на завершающих этапах оперативного

вмешательства. В послеоперационном периоде, как правило, больным назначали противовоспалительную и десенсибилизирующую терапию.

Клинические наблюдения после операции цистэктомии, проведенные в течение 12-14 дней, показали, что рана заживала первичным натяжением, расхождений швов не наблюдалось. Полученные данные свидетельствуют о раннем появлении признаков репарации костной полости и его структуризация [3].

Романов И. А. использовал во время щадящей синусотомии для закрытия перфорации дна верхне-челюстного синуса, а так же для восстановления высоты альвеолярного отростка пластины Колапола КП-3, отмечая при этом образование костного регенерата в первые 4-5 месяцев после проведения операции, а полное восстановление структуры костной ткани в сроки от 6 до 12 месяцев [80].

После цистэктомии, при кистах верхней челюсти, проросших в верхнечелюстной синус, в костную полость вводили Колапол КП-3. У всех оперированных больных отмечалось заживление раны первичным натяжением, восстановление структуры костной ткани полости кисты, а через 4,5-5 месяцев наблюдалось восстановление стенки синуса [29].

Володина Д. Н. использовала Колапол КП-3 при хирургическом лечении очагов воспаления в тканях периодонта [39].

Коротких Н. Г. использовал Колапол КП, КП-2 и КП-3 для лечения больных с переломами нижней челюсти, а так же оперированных по поводу генерализованного пародонтита, ретенированных зубов, кистозных поражений челюстей, отмечая при этом, что применение биокомпозитных материалов данной группы повысило качество лечения, за счет оптимизации остеорепаративных процессов и предупреждения осложнений инфекционно-воспалительного характера [48].

Кулаков А. А. использовал различные препараты на основе ГАП, в том числе Колапол КП, КП-2 и КП-3, для заполнения дефектов костной ткани, образующихся после удаления подвижных и сломавшихся внутрикостных имплантатов. При контрольном обследовании больных, спустя 6-10 месяцев после

операции выявлено восстановление объема и плотности кости в зоне удаленного имплантата, что позволило провести повторную операцию имплантации [49].

Исходя из вышесказанного, в стоматологии и челюстно-лицевой хирургии благодаря новым технологиям произошло постепенное вытеснение аллогенных костных трансплантационных материалов синтетическими. В первую очередь это связано с созданием композиций на основе синтетических материалов типа ГАП, β-трикальцийфосфат и композиций на их основе. Эти композиционные материалы обладают низкой иммуногенностью, они не токсичны и безопасны с точки зрения возможности переноса инфекции от донора к реципиенту. В состав композиции можно вводить различные факторы, остеоиндуктивные белки и др. в зависимости от задач, стоящих перед хирургом и условиями оперативного вмешательства.

Таким образом, из имеющихся на рынке современной дентистрии материалов для заполнения костных дефектов выделились две основные группы – материалы животного (растительного) происхождения и синтетические биорезорбируемые средства. Все они, по данным литературы, обеспечивают репаративный остеогенез и благотворно влияют на заживление раны. Однако до сегодняшнего времени, многие вопросы, касающиеся экспериментального обоснования выбора остеопластического материала, обусловленного видом и протяженностью костного дефекта, скоростью биодеградации материала в ране, а также течением послеоперационного периода, остаются малоизученными.

Следует также отметить, что на рынке современной дентистрии появилось достаточно много похожих по составу и форме выпуска остеорезорбируемых средств, как от импортного, так и от отечественного производителя. В этой связи сравнительная характеристика данных препаратов в клинических условиях, а также объективная оценка их биологических свойств в условиях эксперимента на животных, является, по нашему мнению, оправданным и актуальным способом повышения эффективности стоматологической хирургической помощи.

1.3. Этиология, патогенез, диагностика, одонтогенных кист челюстей

Известно, что челюстные кости являются самым частым местом расположения деструктивных изменений в ЧЛО, значительная часть которых локализуется на уровне корней зубов [82]. В последнее время отмечается рост диагностирования одонтогенных кист челюстей [9, 10]. Частота развития этих патологических очагов параллельна высокому уровню кариозных поражений зубов у лиц обоего пола во всех возрастных группах [4, 6, 11]. Операции по поводу одонтогенных кист челюстей в процентном соотношении составляют почти половину операций, проводимых в условиях амбулаторного хирургического стоматологического приема [53, 62, 76].

В последнее время в литературе отмечается рост числа публикаций о взаимосвязи кистозных поражений челюстей с общими заболеваниями организма, куда авторы относят порозность челюстей, лакунарный тип рассасывания при эндокринной патологии (синдром Иценко – Кушинга; сахарный диабет) [62] проявление гиперпаратиреоза в виде эпулидов нижней челюсти, кист костей лицевого скелета [57]; травма, нарушение кальциевого обмена, нарушение кровоснабжения за счет гемангиомы [141].

Безусловно, возникающие трудности в ранней диагностике и в прогнозировании исхода лечения кист челюстей обусловлены тем, что вопросы взаимосвязи кистозных поражений челюстей с системными заболеваниями организма не достаточно изучены, и как следствие этого, нет радикального комплексного лечения. Это ведёт к рецидивам кистозных поражений, травматическим дорогостоящим операциям, прогрессированию общих сопутствующих заболеваний [60].

По данным некоторых авторов известно, что одонтогенные кисты образуются на верхней челюсти в 2-3 раза чаще, чем на нижней [6, 8, 19, 28, 34, 63]. Возникновение одонтогенной кисты происходит при наличии хронического воспалительного процесса в периапикальной ткани зуба. Последнее явление способствует образованию гранулёмы [32]. В результате разрастания и расплавления эпителиальных клеток гранулёмы в дальнейшем образуется кистогранулёма. В свою очередь, в

кистогранулеме происходит образование полостей. Эти полости образуются следующим образом: в центральных участках более крупных эпителиальных тяжей сложных гранулем происходит вакуольная жировая дистрофия, а затем распад эпителиальных клеток и развитие мелких щелевидных просветов. При слиянии этих просветов образуется сначала небольшая круглая полость с сохранившимся по окружности эпителием. Полость, расположенная в центре гранулёмы постепенно увеличивается, может достигнуть больших размеров, таким образом, образуется прикорневая киста [32, 52].

Присутствие эпителиальных элементов в околокорневых кистах - явление необычное. По вопросу об их происхождении посвящены многочисленные исследования. Наибольшее распространение получила теория Malassez (1885) в соответствии с которой внутрь гранулёмы пролиферируют активизированные воспалением эпительные клетки (островки Маляссе) периодонтальной связки, что вначале приводит к образованию кистогранулёмы, а затем кисты [18, 33].

Фолликулярные кисты возникают вследствие порока развития зубообразовательного эпителия [13]. По этиологическому фактору кисты челюстей подразделяются на радикулярные, фолликулярные, травматические, парадентальные, истинные (лимфоангиоэктатические) кисты гайморовых пазух, кисты небно-носового канала, кератокисты, фиссуральные, холестеотомы и др.

По клиническому течению они могут быть ненагноившимися, нагноившимися с хроническим клиническим течением, однополостными, многополостными, одиночными, множественными. Чаще всего одонтогенные кисты челюстей встречаются в возрасте от 20 до 30 лет. Частота их заметно снижается у лиц в возрасте старше 40 лет, что связано в основном с уменьшением количества сохранившихся зубов [19, 137].

В оболочке кисты, толщина которой различна, по мнению большинства авторов, необходимо различать два слоя: соединительнотканную основу и эпителиальную внутреннюю выстилку [96]. Различают два периода данного заболевания: 1 - околокорневые кисты с бессимптомным клиническим течением или с симптомами

экспансивно растущей опухоли, 2 - нагноившеися кисты с симптомами острого или хронического воспаления.

Ненагноившиеся околокорневые кисты, как правило, клинически себя почти не проявляют. Иногда может наблюдаться симптом легкой тяжести в области «причинного» зуба, которому больные не всегда придают значение. Наиболее часто околокорневые кисты растут в сторону преддверия полости рта. При этом отмечается некоторое выбухание альвеолярного отростка или появление выпячивания округлой формы. Пальпация этого участка при сохранении плотной костной ткани сопровождается ощущением гладкостенного новообразования. При значительном истончении костной стенки возникает симптом пергаментного хруста - симптом Дюпюитрена. При разрушении костной стенки может определяться симптом флюктуации [57, 62].

Одним из факторов, определяющих клиническую картину заболевания и выбор способа лечения, является размер одонтогенных кист. Размеры кист зависят от локализации, от длительности их роста, от характера клинического течения. В клинике одонтогенные кисты челюстей подразделяют на малые, средние и большие [6, 9]. К кистам малого размера относят кисты до 1,5 см в диаметре, не выходящие за пределы альвеолярного отростка, к средним - кисты до 2,5 см в диаметре с распространением на тело челюсти, а к большим - кисты более 2,5 см в диаметре, также распространяющиеся на тело челюсти [5, 78]. Хотя, безусловно, подобное разделение весьма условное – окончательно установить диагноз можно только на основании данных гистологического исследования оболочки кисты [13, 78].

Околокорневая киста растет медленно, бессимптомно, незаметно для больного. Она может достигнуть больших размеров, прежде чем у больного появятся какие-либо симптомы или киста будет выявлена «случайно» при рентгеновском обследовании [103].

Н.А. Рабухина и Н.М. Чупрынина (1991) при рентгенологическом обследовании 6000 человек выявили у 365 больных одонтогенные кисты, которые клинически ничем себя не проявляли. Анализируя результаты

рентгенологического исследования, авторы пришли к выводу, что около 3% околокорневых кист, занимавших почти полностью тело нижней челюсти, обнаруживались случайно при рентгенологическом обследовании, проведённом по поводу другого заболевания [77]. S. Traup (2003) рентгенологически обследовав 2340 пациентов, выявил более 400 больных с одонтогенными кистами челюстей, которые не давали никаких клинических симптомов. Полученные данные позволили автору рекомендовать рентгенологический метод диагностики одонтогенных кист челюстей как основной, что согласуется с данными других исследователей [4, 77, 104]

К числу сложных задач диагностики околокорневых кист челюстей относится определение истинных размеров костного дефекта, остающегося после удаления оболочки кисты. Уточнение границ кисты необходимо для решения вопроса о необходимости депульпировать зубы, верхушки корней которых находятся в полости кисты, а также для выбора типа вспомогательного разреза десны.

При хирургическом лечении околокорневых кист челюстей было замечено, что действительные размеры костного дефекта больше его тени, проецируемой на рентгенограмме [35]. Это вызывает определённые трудности при выработке тактики по отношению к зубам, расположенным в зоне кисты [18, 35, 77, 101].

Для выявления действительных границ костного дефекта может быть применена контрастная рентгенография. Однако данная методика не получила широкого распространения в клинической практике из-за своей трудоёмкости [64]. Рентгенологическая картина околокорневых кист челюстей разнообразна и зависит от их локализации, наличия воспаления, особенностей развития кисты. В большинстве своём кисты на рентгенограммах имеют небольшие размеры и редко превышают 1,5-2,0 см в диаметре. Только 8% околокорневых кист имеют больший диаметр [77].

По рентгенограмме можно определить степень взаимоотношений корней интактных зубов и оболочки кисты, при погружении корней интактных зубов в полость кисты периодонтальная щель не прослеживается на рентгенограмме вследствие рассасывания костной ткани. Если периодонтальная щель на

рентгенограмме прослеживается, то корни таких зубов только проецируются на полость кисты, а на самом деле они целиком или частично окружены стенками лунок [19, 75]

На рентгеновском снимке киста представляет собой округлый или овальной формы очаг деструкции костной ткани челюсти. Этот очаг имеет довольно высокую прозрачность и однородность. Это обусловлено нарушением целостности одной или обеих компактных пластинок челюстной кости. По периферии определяется тень слоя компактной костной ткани, так называемая «замыкательная пластинка». Корень зуба связан с кистой, что является в дифференциальной диагностике основным признаком околокорневых кист и других опухолей и опухолевидных образований челюстей [19, 56, 63, 77]

По мнению Ю.И. Бернадского (1998), наиболее характерным признаком кисты является наличие чётких, округлых контуров очага деструкции и замыкательной пластинки. Для одонтогенных кист челюстей характерно наличие прозрачной опалесцирующей жидкости янтарного цвета с кристаллами холестерина. При нагноившихся кистах в пунктате выявляются гной и кистозная жидкость. Таким образом, рентгенологически костный дефект может быть однокамерным, многокамерным или ячеистым с фестончатым контуром, однако, в любом случае, окончательный диагноз уточняется при гистологическом исследовании биоптата [9].

Кроме вопросов, касающихся определения происхождения и размера кисты, большое значение для диагностики с целью сохранения зубов, расположенных в области кисты, является элетроодонтодиагностика [20, 81].

Неоднократно проверяя электровозбудимость пульпы зубов у больных с околокорневыми кистами челюстей, Д.В. Галецкий (2003), отмечал её понижение только у «причинных» зубов. Поэтому, с точки зрения автора, а также, по мнению А.Н. Левкович (2000) если электровозбудимость пульпы интактных зубов сохраняется в пределах нормы, такие зубы депульпировать не следует [18, 52].

В литературе приводятся рекомендации, согласно которым интактные зубы, проецирующиеся в зоне кисты и имеющие на рентгенограмме периодонтальную

щель, обязательно должны подвергаться электроодонтометрии. При отсутствии реакции на ток свыше 100 мкА зубы необходимо депульпировать и провести полноценное эндодонтическое лечение. Если порог электровозбудимости пульпы зубов соответствует установленным границам нормы, то их, как правило, не депульпируют [19, 29, 35, 48].

Таким образом, тактика в отношении зубов с интактной пульпой, расположенных в зоне околокорневой кисты и прилегающих верхушками корней к её оболочке, основывается на электроодонтометрии и рентгенологическом исследовании, проведенных до операции. Диагноз одонтогенной кисты челюсти устанавливается на основании анамнеза, клиники, и данных объективного исследования: рентгенографии, пункции, определения электровозбудимости пульпы зубов, цитологического и гистологического исследования [4, 45, 75].

1.4. Методы хирургического лечения одонтогенных кист челюстей

Лечение одонтогенных кист, как правило, оперативное — полное удаление кисты с ее оболочкой (цистэктомия) или удаление части оболочки и создание широкого сообщения кисты с полостью рта (цистотомия). Применяют различные модификации этих операций. Выбор метода операции зависит от вида и размера кисты, ее локализации и расположения относительно корней зубов.

Анализ литературы показывает, что до сих пор цистэктомия является одним из основных методов радикального лечения околокорневых кист челюстей [20, 29, 35, 45, 52, 60, 64, 79, 86]. Развитие хирургических методов лечения околокорневых кист челюстей связано с именем C. Partsch (1882) [134]

Важной задачей хирургического лечения околокорневых кист челюстей является сохранение зубов, расположенных в зоне кисты и скорейшее восстановление костной ткани в области дефекта [19, 29].

Основным методом оперативного лечения, по мнению Б.Д. Ботбаева (1990), остается цистэктомия с одномоментной резекцией верхушки корня причинного зуба. Данное вмешательство показано при погружении корня зуба в полость кисты не более

чем на 1/3 его длины. Более глубокое погружение корня в полость кисты делает такие зубы непригодными в функциональном отношении и приводит к ранней их потере [11]. К недостаткам данной операции следует отнести снижение опорной функции резецируемых зубов, возможность реинфекции со стороны срезанных микроканальцев [29, 33]. Кроме того, после удаления околокорневых кист остаются костные полости, которые снижают прочность челюстных костей и могут вызывать функциональные и эстетические нарушения [35]. Операцию резекции верхушки корня зуба чаще всего выполняют у резцов, клыков обеих челюстей и премоляров верхней челюсти. При лечении других зубов эту операцию применяют редко в связи с ее сложностью и большой операционной травмой [6, 20, 63, 76].

А.Н.Левкович (1990) Ю.В.Ефимов (1991) проводили цистэктомию с сохранением анатомической целостности зубов. При этом отмечалось повышение их опорной функции, снижение количества осложнений в послеоперационном периоде. Противопоказаниями к зубосохраняющим операциям С. Коэн и Р. Бернар (2010) считают: 1) сопутствующие заболевания (гемофилию, болезни крови, болезни сердца с явлениями декомпенсации острый нефрит, гепатит, активный туберкулез); 2) наличие подвижности зуба 2-4 степени; 3) наличие кариеса корня зуба; 4) наличие выраженной резорбции стенок альвеолы; 5) расположение зуба вне зубной дуги; 6) наличие микростомы; 7) низкий уровень гигиены полости рта.

За последние сто лет в технике оперативного лечения одонтогенных кист челюстей практически не изменилось, однако изменился подход к послеоперационному ведению раны. Так, для предотвращения ранних осложнений при цистэктомии костную полость после удаления оболочки стали заполнять биокомпозиционными материалами [74, 80, 84]. Это связано с тем, что при стандартном оперативном вмешательстве часто имеет место сокращение кровяного сгустка, и это зачастую приводит к инфицированию костной полости и последующим осложнениям [6, 14, 121]. В связи с этим остается актуальным вопрос о поиске и выборе материалов, способствующих быстрому заживлению и регенерации костной ткани челюстей.

1.5. Особенности лечения одонтогенных кист челюстей с использованием препаратов на основе костного коллагена и гидроксиапатита кальция

С целью стимуляции процессов репаративной регенерации послеоперационных полостей и дефектов многими авторами использовались материалы органической и неорганической природы: ауто-, алло-, ксено- трансплантационные материалы, гипс, материалы из керамики, полимеры [1, 2, 3, 7, 8, 10, 14, 16, 17 18, 21, 23, 24, 25, 26, 38, 47, 53, 58, 69, 98, 105, 106, 115, 120].

Следует отметить, что в нашей стране достаточно давно ведутся работы по изучению тканевой реакции и особенностям репаративного остеогенеза при использовании биорезорбируемых средств. Наиболее значительными работами в данной области отличаются ученые МГМСУ и ЦНИИС. Заведующим кафедрой патологической физиологии, профессором А.И. Воложиным (МГМСУ) и руководителем отдела общей патологии, профессором А.С. Григорьяном (ЦНИИС) создано целое направление в науке по проведению фундаментальных исследований для изучения механизмов повреждения тканевых структур при стоматологических вмешательствах и влияния остеостимулирующих веществ на репаративные процессы в ЧЛО. Обе школы посвятили данной проблемы большое количество научных работ [15, 16, 25, 26, 27, 28, 29].

Благодаря этим работам, в настоящее время известно, что основным достоинствам коллагена, как пластического биоматериала, следует отнести его низкую токсичность и антигенность, высокую механическую прочность и устойчивость к тканевым протеазам. Источниками получения коллагена при изготовлении изделий для пластической хирургии служат ткани, богатые этим белком - кожа, сухожилия, перикард и кость [38, 39].

Коллаген, введённый в рану, активирует синтез сульфатированных гликозаминогликанов и фибриллогенез [39]. Исследования R.T Franceschi, (1992), M.P. Lynch, (2005) показали, что коллаген I типа необходим для дифференцирования остеобластов и минерализации остеоида. Однако, при применении ксенотрансплантатов, возрастает риск нежелательной

иммунологической реакции. Поэтому производители остеопластических средств нашли выход в извлечении из ксенотрансплантатов всех белков, на которые, развивается иммунологическая реакция реципиента, сопровождающаяся отторжением материала. Полученные таким образом препараты представляют собой природный гидроксиапатит, сохранивший структуру, свойственную костной ткани.

Включение в состав остеопластических материалов компонентов межклеточного матрикса является одной из наиболее перспективных попыток повышения их биологической активности [74, 144]. Важнейшими компонентами межклеточного матрикса являются сульфатированные гликозаминогликаны. С ними связаны такие процессы, как подавление активности провоспалительных медиаторов и антигенных детерминант, межклеточная сигнализация и регуляция активности факторов роста, в том числе и фактора роста фибробластов [39, 71].

Экспериментальные исследования подтвердили высокую эффективность материалов, содержащих ксеногенный костный коллаген и сульфатированные гликозаминогликаны при замещении искусственно созданных костных дефектов [40, 71]. Положительные результаты были получены при использовании материалов данной группы для замещения костных дефектов при лечении радикулярных кист челюстей и проведении синуслифтинга [38].

Перспективным является использование коллагена в комплексе с минеральными веществами на основе фосфатов кальция типа гидроксиапатита и трикальцийфосфата. Материалы на основе гидроксиапатита достаточно биосовместимы с тканями организма. По мнению ряда авторов, при их введении в костный дефект образуется прочная связь с костью [50, 61, 80, 85].

Гидроксиапатит (ГАП) обладает большей стабильностью в костной ткани по сравнению с биостёклами и трикальцийфосфатами. Биостёкла менее стабильны по сравнению с ГАП, вызывают более выраженную тканевую реакцию [47], а трикальцийфосфат резорбируется быстрее, чем ГАП [59, 86].

Синтетическая гидроксиапатитная керамика не вызывает реакции отторжения, не обладает аллергенностью обладает высокой биосовместимостью и

не токсична [85, 87, 90], ее применяют в виде гранулята, блоков и порошка [10, 15, 24, 29, 113]. Гранулят резорбируемой керамики применяется наиболее часто, одним из его биологических эффектов является прорастание соединительной ткани и остеогенных элементов в пространство между гранулами [26, 29, 31, 46, 87, 120, 128, 148]. Нерезорбируемая керамика длительное время обрастает костью, а в области заполненной материалом, остеогенеза не происходит [34, 113, 126, 141].

Помимо гидроксиапатита, обработанного температурой, применяется образцы ГАП не прошедшие температурной обработки [88, 111]. Так же применяются синтетические материалы вместе с антибактериальными средствами, - их используют при воспалительных заболеваниях костной ткани [69]. Так, для лечения остеомиелита рядом авторов применяется полиметилметакрилат в виде шариков, насыщенных гентамицином [119, 127], цефазолином [142]. Хорошо известен препарат «Лингап» - нанодисперстный гидроксиапатит (как «Остим-100) и линкомицина гидрохлорид, «Коллапан» с метронидазолом, клиндамицином, гентамицином, спирамицином или линкомицином [2, 36, 69].

В данном случае синтетическая ГАП керамика выполняет роль каркаса, по которому происходит образование костных структур. Оптимальным размером пор ГАП керамики является 100 мкм, это дает более выраженный остеогенетический ответ [10, 101, 115, 132, 146]. Многие авторы во время операции цистэктомии при наличии подвижных зубов, для замещения дефектов костной ткани использовали гранулированные и порошковидные формы ГАП [8, 22, 24, 27, 34, 38, 43, 53, 59, 125, 137]. Костные дефекты после цистэктомии Хамраев Т.К. (1995) заполнял полимерными искусственными материалами. При этом ускорялся процесс костеобразования, послеоперационные осложнения значительно уменьшались [87].

Алимерзоев А.Ф. (2001) применял в своих экспериментальных исследованиях синтетический материал «Колапол». Было прооперировано 47 детей от 6 до 16 лет. После операции цистэктомии с резекцией верхушки корня

костные дефекты автор заполнял препаратом ГАП и Колаполом КП-3. Анализ полученных данных показал, что применять препарат ГАП нецелесообразно, так как перед заполнением костного дефекта приходиться готовить препарат и придавать ему консистенцию пасты. Ещё одним недостатком является то, что ГАП плохо прилипает к костной полости, требует неоднократного введения и так же вымывается экссудатом, в связи с чем, трудно определить количество введённого материала [3].

Вместе с тем, Л.А. Григорьянц, с соавторами (1997, 2001) достаточно успешно использовали как ГАП ультравысокой дисперсности («Лингап», «Остим-100»), так и Колапол КП-3 для замещения различных по происхождению костных дефектов. Клинические наблюдения авторов показали, что у всех оперируемых больных отмечалось активная репарация костной ткани [8, 29].

А.А. Никитин, Ю.В. Бесченко (1999) применяли материал «Коллапан» для костной пластики после операции цистэктомии. Этот материал стимулировал остеогенез и поддерживал антисептический фон в послеоперационной ране на достаточно высоком уровне [61].

Результаты экспериментальных исследований Н.Г. Коротких (1997, 2003) показали, что использование Колапол КП, КП-2 и КП-3 для заполнения костных дефектов после операции цистэктомии способствовало ускорению репаративных процессов в костной ткани и значительному уменьшению послеоперационных осложнений [48].

Разработано несколько способов для облегчения работы с гранулированным ГАП. Гранулы скрепляются при помощи желатина, фибринового клея, коллагена [16, 24, 26]. Кроме этого, установлено, что биохимические свойства гидроксиапатита напрямую зависит от размера и формы его частиц. По данным А.И. Воложина (2000, 2003, 2006) введение ГАП в состав полиакриламидного геля усиливает остеогенез и ускоряет резорбируемость, кроме того, по данным автора, ГАП с успехом вводится в состав других искусственных заменителей костной ткани [15, 16, 66].

Например, в состав нанодисперсного препарата «Остим-100» входит композиция ГАП ультравысокой дисперсности, что в свою очередь повышает его биохимическую активность. Этот материал, по данным ряда авторов, показал высокую клиническую эффективность при лечении кистозных новообразований челюстей [29, 36, 53].

В диссертационной работе М.Н. Белозерова (2003) проводится подробный анализ вопросов, посвященных влиянию величины и структуры кальцийфосфорных соединений, входящих в состав отечественных препаратов серии Колапол (КП, КП-2, КП-3), Остим-100, выпускаемых фирмой «Полистом» и «Остим-100» на построение костной ткани, ускорение остеогенеза и стимуляцию заживления костной раны, в эксперименте и в клинике. Автором установлено, что биокомпозитные материалы, в состав которых входит гидроксиапатит в виде крупных гранул (диаметр 1мм.) и ультрадисперсный гидроксиапатит, оказывают наиболее выраженное и оптимизирующее действие на течение репаративного остеогенеза после цистэктомии [10].

Сегодня на основе ГАП выпускаются препараты нового поколения, так же имеются положительные отзывы об использовании гидроксиапатит-коллаген содержащих композиций для заполнения дефектов челюстей после операций цистэктомии [46, 47, 51]. В работах ряда авторов указывается на положительный опыт использования при хирургическом лечении одонтогенных кист челюстей препаратов на основе деминерализованного костного коллагена и сульфатированных гилкозаминогликанов [68, 71, 72, 99].

Таким образом, из имеющихся на рынке современной дентистрии материалов для заполнения костных дефектов выделились две основные группы – материалы животного (растительного) происхождения и синтетические биорезорбируемые средства. Все они, по данным литературы, обеспечивают репаративный остеогенез и благотворно влияют на заживление раны. Однако до сегодняшнего времени, многие вопросы, касающиеся экспериментального обоснования выбора остеопластического материала, обусловленного видом и протяженностью костного дефекта, скоростью биодеградации материала в ране, а

также течением послеоперационного периода, остаются малоизученными. Следует также отметить, что на рынке современной дентистрии появилось достаточно много похожих по составу и форме выпуска остеорезорбируемых средств, как от импортного, так и от отечественного производителя. В этой связи сравнительная характеристика данных препаратов в клинических условиях, а также объективная оценка их биологических свойств в условиях эксперимента на животных, является, по нашему мнению, оправданным и актуальным способом повышения эффективности стоматологической хирургической помощи.

ГЛАВА 2. МАТЕРИАЛ И МЕТОДЫ ИССЛЕДОВАНИЯ

Экспериментальная часть работы имела своей целью изучить остеопластические свойства препаратов серии «Альгипор» на основе природного гидроксиапатита кальция (препараты «Альгос» и «Альгипор», производства Швейцарии), и на основе костного коллагена, получаемого из костей крупного рогатого скота, который входит в состав препаратов серии «Биотек» (препараты «Биотек-К» и «Биотек-Б», производства Италии).

Данные литературы и клинические исследования некоторых авторов доказывают, что как гидроксиапатит, так и костный коллаген, особенно в комбинации с сГАГ и β-трикальцийфосфатом способствует стимуляции репаративного остеогенеза. В задачи нашего исследования входила сравнительная характеристика остеорепартивных средств на основе коллагена и сульфата кальция как в искусственно созданном дефекте бедренной кости кролика в эксперименте, так и при заполнении костных дефектов челюстей после цистэктомии.

Сравнение остеорепаративных свойств препаратов проводили как в экспериментальных, так и клинических исследованиях. Необходимость экспериментального исследования продиктована особенностью проведения патоморфологической части исследования при изучении процесса регенерации костной ткани в динамике, чего в клинических исследованиях добиться невозможно.

2.1. Материал и методы растровой электронной микроскопии

Растровую электронную микроскопию проводили на аппарате JEOL серии JSM-6510 с разрешением в режиме высокого вакуума 3.0 нм (30 кВ), 8.0 нм (3 кВ), 15.0 нм (1 кВ), увеличением от x8 до x300 000 (при 11 кВ или выше), при электрическом сдвиге изображения до ±50 мкм, (WD=10 мм), с сохранением полученных изображений в формате TIFF, JPEG. Исследования проведены на базе

Северо-Кавказского государственного технического университета (СевКавГТУ). Всего произведено 120 исследований (рис. 1).



Рис. 1. Электронный микроскоп JEOL серии JSM-6510

2.2. Материалы и методы экспериментального исследования

В качестве метода оценки влияния остеопластических материалов на заживление костных дефектов в эксперименте было выбрано традиционное исследование - создание искусственного дефекта в дистальном диафизе бедра кролика с последующим изучением динамики заживления костной ткани.

Задачи экспериментальной части исследования:

1. Изучение регенераторных процессов в искусственно созданных костных дефектах.

2. Оценка характера взаимодействия остеопластических материалов и костного регенерата.

3. Сравнительная характеристика эффективности использованных остеорепаративных материалов между собой и в сравнении с заживлением раны под кровяным сгустком (контроль).

Экспериментальное исследование было проведено на 60 полугодовалых кроликах массой 2000-2500 г распространенной породы «Серый великан». Операционное поле перед хирургическим вмешательством выбривали и обрабатывали растворами йода. Перед операцией для проведения наркоза внутримышечно вводили 2% раствор рометара и 2% раствор калипсола в соотношении 1:1 из расчета веса животного (0,15 мл на 1 кг). После проведения внутримышечного наркоза послойно рассекали кожу и фасцию бедренных мышц, которые в свою очередь раздвигали тупым способом для уменьшения операционной травмы (рис. 2).

В области дистальных эпифизов бедренной кости кролика с помощью с помощью портативной стоматологической бормашины, бором создавали дефекты диаметром 4 мм и глубиной 3 мм, которые заполняли исследуемыми остеопластическими материалами. Рану ушивали шелком и присыпали стрептомицином.

В зависимости от используемых остеопластических препаратов животных подразделяли на 5 групп по 12 в каждой: 1-я (ОМСА-1) - в костные дефекты вводили «Альгос» – препарат на основе искусственного гидроксиапатита, 2-я (ОМСА-2) - в костные дефекты вводили препарат «Альгипор» на основе природного гидроксиапатита кальция. 3-я (ОМСБ-1) - в костные дефекты вводили препарат «Биотек-К (крошка) на основе деминерализованного костного коллагена. 4-я (ОМСБ-2) - в костные дефекты вводили препарат «Биотек-Б» (блоки) на основе костного коллагена. 5-я – контрольная группа, где искусственно созданный костный дефект заживал под кровяным сгустком.



Рис. 2. Схема проведения операционного доступа к бедренной кости кролика

Для изучения тканевой реакции на подкожное введение остеопластических материалов под рометаровым наркозом те же остеопластические материалы имплантировали кроликам под кожу спины. Операцию проводили в асептических условиях. Забой животных производили передозировкой эфира. Сроки выведения животных из опытов – 15, 30, 60, 90-е сутки. Выделяли бедренную кость, фиксировали ее в 10% нейтральном формалине, тканевые блоки декальцинировали в трилоне-Б и подвергали стандартной гистологической обработке с заливкой в парафин. Срезы толщиной 8-10 мм окрашивали гематоксилин-эозином, по Ван-Гизону и Маллори (окраска на коллагеновые волокна) (рис. 3).

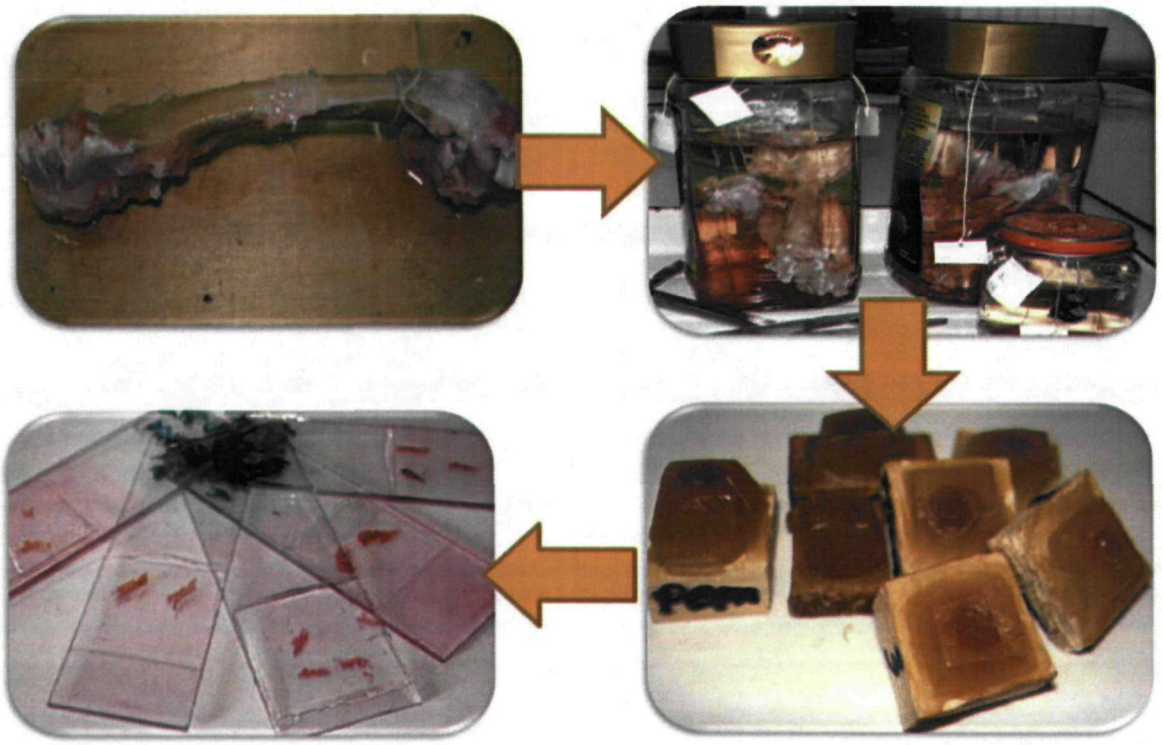

Рис. 3. Схема получения срезов, окрашенных гематоксилин-эозином, по Ван-Гизону и Маллори

Интенсивность и характер новообразования костных структур оценивали с помощью гистологического и морфометрического методов сравнения (табл. 1).

Таблица 1

Распределение животных в эксперименте по группам в зависимости от сроков выведения из эксперимента

Сроки выведения животных(сутки) / Группы наблюдения	15	30	60	90
	Количество животных			
ОМСА-1	3	3	3	3
ОМСА-2	3	3	3	3
ОМСБ-1	3	3	3	3
ОМСБ-2	3	3	3	3
Контрольная группа	3	3	3	3
ВСЕГО	15	15	15	15

Помимо описания микрофотограмм с полученных срезов, проводили оценку морфологических признаков на каждом исследуемом препарате, данные суммировали и усредняли по группам животных, выведенных из эксперимента в определенный срок. Выделено 5 важнейших признаков, характеризующих репаративный остеогенез и динамику тканевой реакции: биодеградируемость, стимуляция остеогенеза, стимуляция ангиогенеза, выполнение и поддержание формы дефекта[1], воспалительная реакция, скорость заживления раны. Данные показатели оценивали по 5 бальной системе: - признак отсутствует, * - слабая, ** - умеренная, *** - сильная, **** - максимально выраженная; [1] - субъективная оценка при визуальном осмотре раны.

2.3. Материал и методы клинического исследования

Для изучения остеорепаративного действия исследуемых препаратов и на основании данных экспериментального исследования было проведено хирургическое лечение хронического периодонтита, операции сложного удаления ретенированных дистопированных зубов мудрости, оперативное лечение одонтогенных кист челюстей.

Сравнение сроков регенерации костной ткани в области дефекта, позволило установить уровень остеоинтеграции после использования каждого препарата, тяжесть послеоперационного периода. Это позволило более эффективно использовать остеопластические препараты для ускорения восстановления костной ткани при заполнении дефектов челюстей.

Лечение и обследование больных проводили на кафедре стоматологии ИПДО СтГМУ (заведующий кафедрой д.м.н., профессор С. В. Сирак) и клинике челюстно-лицевой хирургии и хирургической стоматологии «Аполония» (д.м.н, доцент А.А. Слетов). Всего прооперированно 182 человек в возрасте от 20 до 65 лет без тяжелой соматической патологии. Мужчин прооперировано 96, женщин – 86 (табл. 2).

Таблица 2

Распределение больных по полу и возрасту

Возраст	Всего прооперировано больных			
	Мужчины		Женщины	
	Абс.	%	Абс.	%
до 25 лет	22	12	15	8,3
25-34	16	8,8	17	9,4
35-44	18	9,9	19	10,4
45-54	25	13,7	22	12,1
55-64	15	8,3	13	7,1
ВСЕГО	96	52,7	86	47,3

Все больные были разделены на 2 группы: основная и контрольная. Соответственно остеопластическому материалу, используемому для заполнения послеоперационных костных дефектов после оперативного лечения хронического периодонтита, операции сложного удаления третьих моляров, операций реплантации и цистэктомии, основная группа была разделена на 4 подгруппы (табл. 3).

Таблица 3

Распределение больных в зависимости от использованного остеопластического материала

Использованный остеопластический материал		Всего прооперировано больных			
		Мужчины		Женщины	
		Абс.	%	Абс.	%
Основная группа	1-ая подгруппа ОМСА-1	18	9,9	16	8,8
	2-ая подгруппа ОМСА-2	18	9,9	14	7,7
	3-ая подгруппа ОМСБ-1	19	10,4	19	10,4
	4-я подгруппа ОМСБ-2	19	10,4	17	9,4
Контрольная группа		22	12,1	20	11
ВСЕГО		96	52,7	86	47,3

Контрольную группу составили пациенты, у которых послеоперационный костный дефект заполняли кровяным сгустком. Обследование проводили по стандартной схеме, включая выяснение жалоб, анамнеза, развития настоящего

заболевания, наличие и отсутствие сопутствующей патологии. Для получения сопоставимых данных, пациентам всех групп, рентгенологический контроль проводили до операции, через 3, 6 и 12 месяцев после оперативного вмешательства.

При подготовке больных к операции проводили общеклиническое обследование, включающее анализ крови и мочи. Послеоперационная терапия включала: антибактериальные, иммунокоррегирующие, десенсибилизирующие средства, а так же лекарственные препараты и лечебные мероприятия, улучшающие окислительно-восстановительные процессы в тканях нижней и верхней челюсти. В первые сутки после операции назначали холод по 30 минут, через 1,5-2 часа, давящая повязка на сутки.

Методики оперативного лечения хронического периодонтита, операции сложного удаления третьих моляров, операций реплантации и цистэктомии были общепринятыми:

2.4. Материал и методы рентгенологического исследования.

Рентгенологическое исследование проводили до лечения, в динамике и после лечения (через 3 недели, 6 и 12 месяцев). Исследование включало выполнение цифровых ортопантомограмм в динамике и прицельных периапикальных пленочных рентгенограмм зубов; построение дентситограмм в исследуемых зонах по методике М.А. Чибисовой (2004). Кроме этого, рентгенологическое исследование проводили с помощью радиовизиографа "Фуджи - трофи" (Япония) с рентгеновским дентальным аппаратом «Prodghec». При активно протекающих репаративных процессах и отсутствии жалоб со стороны пациента динамическое наблюдение прекращали спустя 2 года.
Ортопантомография выполнялась на ортопантомографе «Pulsar» (ф. «Fuji», Япония). Для более детального изучения состояния костной ткани нижней челюсти проводилась рентгеновская компьютерная томография (РКТ) на спиральном компьютерном томографе.

По рентгенограммам отмечали динамику изменений объема костной полости, занимаемой ранее одонтогенной кистой, контролем служила архитектоника костной ткани и трабекулярный рисунок на противоположной стороне челюсти. Кроме этого, изучались рентгенограммы в ранние (до 6 месяцев) и отдаленные (свыше 2 лет) сроки после операции для контроля степени и уровня новообразования костной ткани в костных дефектах.

2.5. Методы статистического анализа

Материалы исследования подвергнуты математической обработке на персональном компьютере с помощью пакетов статистических программ Exel 2007, Statistica for Windous 5.0. Результаты представлены в виде средней арифметической и ее стандартной ошибки (M±т). Достоверность различий (p) между значениями в разные периоды времени внутри каждой из групп пациентов оценивалась с помощью Т-критерия Вилкоксона (для сопоставления показателей, измеренных в двух разных условиях на одной и той же выборке испытуемых). Для сопоставления двух, трех или более эмпирических распределений одного и того же признака использовали χ^2 - критерий Пирсона. При сравнении значений исследуемого показателя в разных группах в аналогичные периоды времени для оценки достоверности различий использовался U-критерий Манна-Уитни (для независимых выборок) и метод ранговой корреляции Спирмена.

ГЛАВА 4. АРХИТЕКТОНИКА ПОВЕРХНОСТИ И ВНУТРЕННЯЯ СТРУКТУРА ОБРАЗЦОВ ОСТЕОПЛАСТИЧЕСКИХ МАТЕРИАЛОВ НА ОСНОВЕ ФОСФАТОВ КАЛЬЦИЯ И КОСТНОГО КОЛЛАГЕНА (результаты электронной микроскопии)

В настоящем исследовании рассматриваются структурные особенности остеопластических материалов на основе фосфатов кальция и костного коллагена, применяемых в настоящее время для заполнения костных дефектов челюстных костей.

Гранулы ОМСА-1 (500-1000 мкм) с внешними микропорами размером менее 5 мкм имеют вытянутую структуру (рис. 4), на поперечных срезах имеют микропоры около 3-5 мкм и пронизывают всю толщу, формируя своеобразную картину. При увеличении х150 видно, что каждая гранула представляет собой плотную губчатую мелкопористую субстанцию (рис. 5), которая почти на всех поперечных срезах имеет дендридную структуру (рис. 6). Исследуя поверхность гранулы ОМСА-1 видно, что микропоры, переплетаясь, образуют сеть (рис. 7), при исследовании микропор, в некоторых выявляются структурные зерна различных, чаще неправильных, форм, чаще – в виде кристаллов гексагональной формы, длина кристаллов сильно варьирует (рис. 8). Между порами определяются микрополости. Их форма - от овальных до ромбовидных, размером около 1 мкм. Внутреннее строение гранул представлено либо одной большой полостью (рис. 9), либо полостью, разделенной перегородками на мелкие сегменты. К поверхности эти полости уменьшаются в размере, выходя наружу в виде пористой структуры, напоминающей соты (рис. 5-6). Иногда на гранулах ОМСА-1 отчетливо видны остатки спекающей добавки, которая понижает температуру спекания гранул, сохраняя количество карбонат-иона без изменений, с другой — блокирует микропоры, препятствуя проникновения тканевого экссудата и клеточных элементов. Добавление определенного количества спекающей добавки приводит к получению пористой гидроксиапатитной керамики — происходит увеличение адсорбции с поверхности ее гранул, а множественные коллатерали способствуют большей резорбции материала клеточными элементами непосредственно в ране.



Рис. 4. РЭМ гранул ОМСА-1. Внешний общий вид гранул. Ув. х40



Рис. 5. РЭМ гранул ОМСА-1. Мелкопористая дендридная поверхность гранул. Стрелкой обозначена граница остатков спекающего материала. Ув. х150



Рис. 6. РЭМ гранул ОМСА-1. Поперечный срез гранулы. Ув. x250



Рис. 7. РЭМ гранул ОМСА-1. Поперечный срез. Мелкие поры пронизывают всю толщу образца. Ув. x1000



Рис. 8. РЭМ гранул ОМСА-1. Структурные зерна неправильной формы внутри пор. Ув. x1200



Рис. 9. РЭМ гранул ОМСА-1. Микрополость ромбовидной формы. Ув. x300

Гранулы ОМСА-2 с внешними микропорами размером до 0,1 мкм имеют округлую форму (рис. 10). Количество микропор, видимых на поверхности гранулы, минимально (рис. 11). На поперечном срезе видны небольшие полостные образования. Ближе к поверхности эти полости уменьшаются в размере. Структура гранул плотная с наличием небольших микрополостей. На поперечном среде при увеличениях х80 ОМСА-2 представлена мелкозернистыми гранулами неправильной формы и размера (рис. 12). При бóльшем увеличении (х120) видны кубические и овальные кристаллы ГА (рис. 13). Гранулы ОМСА-2 в основном представлены образованиями с полузакрытыми микропорами диаметром около 2-4 мкм с неоднородной поверхностью (рис. 14). На одних участках в порах образуется игольчато-пластинчатая структура, на других — поверхность с кристаллами неоднородной формы. Игольчато-пластинчатая поверхность отражает раннюю стадию формирования основного вещества. Исследование наружных и внутренних участков показало, что гранулы ОМСА-2 состоят из небольших конгломератов (глобул), которые, соединяясь, образуют между собой одну общую гранулу. На поперечных срезах видны макрополости различных размеров (50–300 мкм) и мелкие микропоры около 3 мкм. Внутренние центральные участки содержат сформированные кристаллы гексагональной формы с четко выраженными гранями (рис. 15).

Таким образом, гранулы ОМСА-2 представлены образованиями неправильной формы размером около 200–1000 мкм, они плотные, однородные, но непрочные, при легком надавливании рассыпаются в мелкую крошку. Поверхность покрыта очень мелким гранулятом, который, конденсируясь, вместе образует «глобулярные комочки». Наблюдается небольшое количество мелких пор различного (чаще, мелкого, до 4 мкм) размера. Гранулы размером от 700 мкм имеют одно или два сквозных отверстия округлой или овальной формы размером около 50–80 мкм. Вокруг отверстий всегда имеются ровные пологие «склоны», состоящие из овальных пластин, разделенных щелевидными отверстиями.



Рис. 10. РЭМ гранул ОМСА-2. Ув. х40



Рис. 11. РЭМ гранул ОМСА-2. Ув. х250



Рис. 12. РЭМ гранул ОМСА-2. Поперечный срез. Ув. x80



Рис. 13. РЭМ гранул ОМСА-2. Поперечный срез. Ув. x120



Рис. 14. РЭМ гранул ОМСА-2. Ув. х400



Рис. 15. РЭМ гранул ОМСА-2. Ув. х1000

Коллагеновые крошки ОМСБ-1 имеют примерно одинаковый размер, чаще – неправильной формы (рис. 16). При увеличении каждой крошки видна плотная мелкопористая упаковка. Такая мелкопористая плотная упаковка крошек в ОМСБ-1 подтверждает слабую растворимость при исследовании материала в изотоническом растворе. При большем увеличении (х150) удается наблюдать тонкие длинные игольчатые образования, плотно переплетающиеся друг с другом, на поверхности образца видны фрагменты неправильной формы, отличающиеся по цвету и форме от основной структуры (рис. 17). Этими включениями являются микрочастицы сульфатированных гилкозаминогликанов (сГАГ). При увеличении до х600 видны игольчатые кристаллы различной направленности, некоторые формируются в пучки в виде волокон (рис. 18).



Рис. 16. РЭМ гранул ОМСБ-1. Крошки материала неправильной формы. Ув. х30

Таким образом, результаты исследования показали, что крошки ОМСБ-1 представлены, в своем большинстве, мелкопористыми образованиями. Характерной особенностью фрагментов ОМСБ-1 является крайне малое количество и ничтожный

размер сквозных отверстий в материале. Структура образцов меняется в зависимости от плоскости скола. Такая плотная структурная мозаика изучаемых образцов крошек ОМСБ-1 может замедлять резорбцию материала в ране.



Рис. 17. РЭМ гранул ОМСБ-1. Стрелка - микрочастицы сГАГ. Ув. х150



Рис. 18. РЭМ гранул ОМСБ-1. Ув. х600

У коллагеновых блоков ОМСБ-2 внутреннее строение представляет собой крупно- и мелкопетлистую трабекулярную структуру, сходную с микроскопической картиной губчатой кости (рис. 19). При увеличении х250 видны крупные одиночные поры, вокруг которых основное вещество закручивается в петли (рис. 20). Внутри сквозных отверстий видны участки с другой структурной организацией, напоминающие глобулярные структуры, плотно прилегающие друг к другу, по типу «булыжной мостовой» (рис. 21). Помимо больших открытых пор, можно наблюдать небольшие овальные отверстия правильной формы размером 20–40 мкм, вокруг которых формируются овальные концентрические пластины, постепенно переходящие в овальное отверстие. Вокруг отверстия имеются многочисленные мелкие поры размером около 2–4 мкм (рис. 22). На продольных срезах видны полостные образования в виде микро- и макроканалов, которые формируют коллатерали (рис. 23).



Рис. 19. РЭМ блоков ОМСБ-2. Ув. х50



Рис. 20. РЭМ блоков ОМСБ-2. Ув. х250



Рис. 21. РЭМ блоков ОМСБ-2. Поперченный срез. Ув. х500



Рис. 22. РЭМ блоков ОМСБ-2. Поперченный срез. Ув. х1500



Рис. 23. РЭМ блоков ОМСБ-2. Продольный срез. Ув. х300

Таким образом, анализ образцов ОМСА-1, 2 и ОМСБ-1, 2 показал, что в зависимости от типа основного материала, взятого в качестве основы, меняется микроструктура его образцов. В образцах ОМСА-1 и ОМСА-2 в результате увеличения доли карбонат-иона в апатите меняется конфигурация гранул гидроксиапатита – от дендридной микропористой, с наличием ромбовидных кристаллов, характерных для самого гидроксиапатита, и далее — к гексагональному строению кристаллов, более характерному для пористой гидроксиапатитной керамики. При полном замещении ортофосфатного аниона на $(CO_3)^{2-}$– группы поверхность представлена овальными образованиями. В крошках ОМСБ-1 $(CO_3)^{2-}$– группы замещены на $(PO_4)^{3-}$, сами крошки имеют чрезвычайно плотную мелкопористую структуру, что создает условия для медленной и постепенной резорбции материала при замещении костных дефектов.

Наличие больших полостных образований в гранулах образцах ОМСБ-2, а также особенности внутреннего строения, сходные со строение губчатой кости, способствует быстрой тканевой и клеточной инфильтрации, ангио- и остеогенезу, что ускоряет формирование костного матрикса.

Таким образом, особенности микроструктуры изученных образцов ОМСА-1, 2 и ОМСБ-1, 2, обнаруженные с помощью РЭМ, позволяют объяснить и скорректировать гистологическую и клиническую картину репаративного остеогенеза при заполнении костных дефектов челюстей.

ГЛАВА 3. РЕЗУЛЬТАТЫ ЭКСПЕРИМЕНТАЛЬНО-МОРФОЛОГИЧЕСКОГО ИССЛЕДОВАНИЯ

В экспериментальной части работы проводили изучение остеопластических свойства природного гидроксиапатита кальция и животного костного коллагена, получаемого из костей крупного рогатого скота. Исследование проведено на 60 полугодовалых кроликах. Искусственно воспроизведенный дефект диафиза бедренной кости заполняли остеопластическим материалом, все животные были разделены на 5 групп: 4 основных (ОМСА-1, ОМСА-2, ОМСБ-1, ОМСБ-2) и 5-я группа – контрольная, где костный дефект заживал под кровяным сгустком (подробнее см. главу «Материал и методы исследования»).

3.1. 1-я серия эксперимента (ОМСА-1).

При анализе срезов, окрашенных по Маллори через 15 суток эксперимента, видно, как из надкостницы между фрагментами ОМСА-1 начинает врастать соединительная ткань, причем эта ткань богата грубыми пучками коллагеновых волокон, в которых просматриваются фиброциты (рис. 24). По периферии материала находятся остеобласты. В исследуемом материале уже имеются образовавшиеся остеоны, однако они преимущественно в толще материала, т.е. ближе к дну дефекта, и вокруг них (остеонов) находится значительное количество остеопластического материала. На 30-е сутки эксперимента хорошо просматриваются довольно грубые коллагеновые волокна материала, не подвергшиеся резорбции и молодая соединительная ткань, прорастающая сквозь материал. По периферии, ближе к надкостнице также уже образовались остеоны, однако они еще не сформированы полностью, в них просматриваются очень широкие гаверсовы каналы (рис. 25).

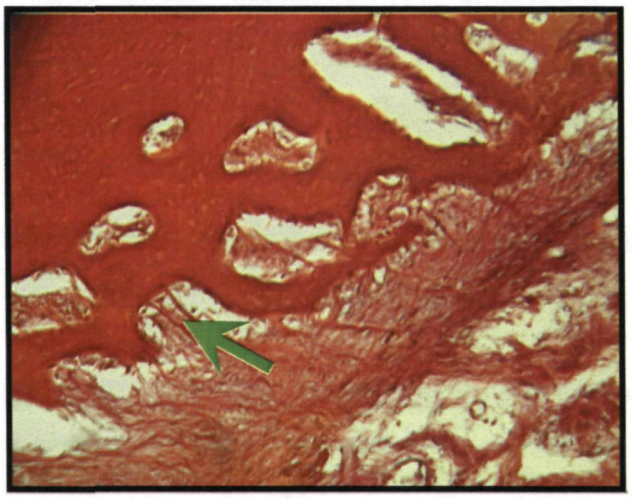

Рис. 24. Отпечаток микрофотограммы на 15-е сутки эксперимента. Врастание соединительной ткани, богатой грубыми коллагеновыми волокнами, между фрагментами материала. Окраска по Маллори. Ув. об.10, ок.16

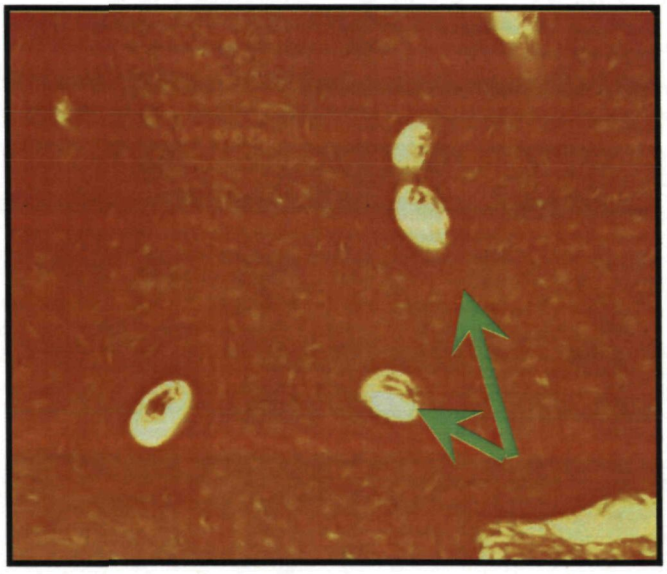

Рис. 25. Отпечаток микрофотограммы на 30-е сутки эксперимента. Остеоны в материале по периферии. Окраска по Маллори. Ув. об.16, ок.16

При оценке срезов искусственно созданных костных дефектов, заполненных биорезорбируемым материалом из 1 группы на 60-е сутки, окрашенных гематоксилином и эозином, выявлено, что соединение с костной тканью вновь образованной костной ткани произошло лишь по краям. В центре видно отслоение вновь образованной костной ткани от дна дефекта (рис. 26).

Рис. 26. Отпечаток микрофотограммы на 60-е сутки эксперимента. Отслоение вновь образованной костной ткани. Окраска гематоксилином и эозином. Ув. об.10, ок.16

На периферии отслоенной вновь образованной костной ткани находятся круглые клетки (предположительно, иммунные – плазмоциты) (рис. 27). Во вновь образованной костной ткани хорошо просматриваются остеоны, как по периферии, так и в толще отслоившейся костной ткани.

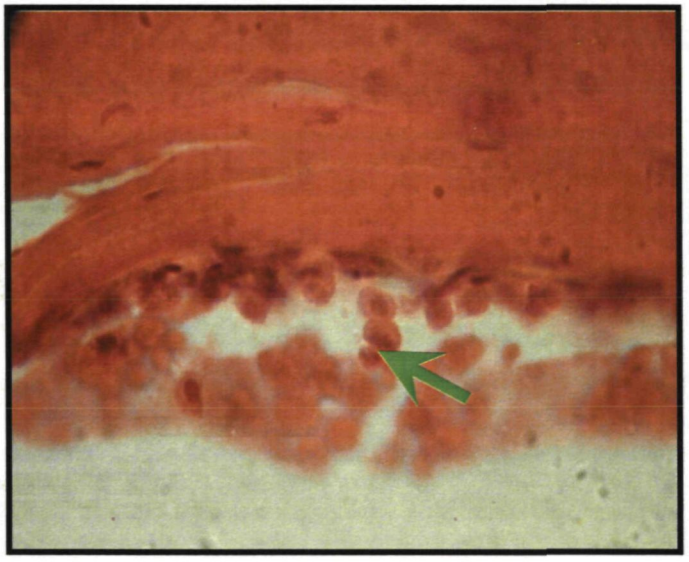

Рис. 27. Отпечаток микрофотограммы на 60-е сутки эксперимента. Отслоение вновь образованной костной ткани. На периферии иммунные клетки (плазмоциты). Окраска гематоксилином и эозином. Ув. об.40, ок.16

Вместе с тем, по периферии в присоединившейся костной ткани остеоны более сформированные (рис. 28), а в центре отсоединившейся костной ткани, они не имеют четкой формы.

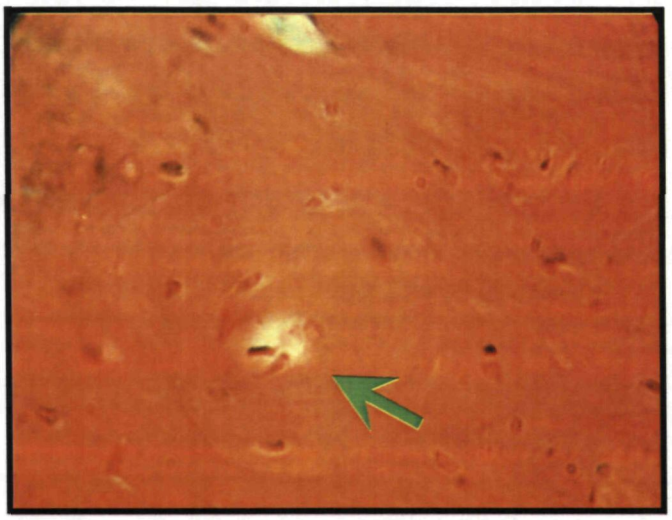

Рис. 28. Отпечаток микрофотограммы на 60-е сутки эксперимента. Остеоны в центре вновь образованной костной ткани. Окраска гематоксилином и эозином. Ув. об.40, ок.16

На 90-е сутки эксперимента в отсоединившейся костной ткани между остеонами видны большие участки оставшегося нерезорбированным материала. Наблюдается уплотнение тяжей грубоволокнистой соединительной ткани с явлениями напластовывания вновь образованных костных структур вокруг остатков материала (рис. 29).

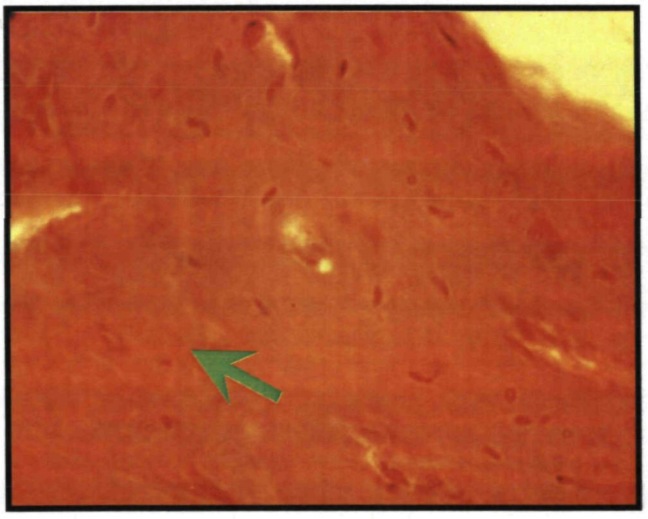

Рис. 29. Отпечаток микрофотограммы на 90-е сутки эксперимента. Остатки материала между остеонами. Окраска гематоксилином и эозином. Ув. об.40, ок.16

Таким образом, динамика развития костного регенерата в ране при использовании ОМСА-1 в 1-ой группе имеет ряд особенностей. Фрагменты частиц материала подвергались резорбции достаточно быстро – на 15-30 сутки, однако, соединение с костной тканью вновь образованной костной ткани происходило лишь по краям. В центре наблюдалось отслоение вновь образованной костной ткани от дна дефекта, снаружи – напластование базофильного костного вещества, имеющего вид коротких и прямых остеоидных балочек, там же, по периферии отслоенной вновь образованной костной ткани находились плазмоциты. Среди клеток преобладали фибробласты, а также встречались лимфоциты. Местами между тяжами материала обнаруживались мигрировавшие сюда макрофаги и лимфоидные элементы (в незначительном количестве).

К 60-м суткам эксперимента во вновь образованной костной ткани хорошо просматривались остеоны, однако, по периферии в присоединившейся костной ткани остеоны были более сформированные, а в центре отсоединившейся костной ткани, они не имели четкой формы. К 90-м суткам между остеонами еще были видны участки оставшегося нерезорбированным материала, однако, обращало на себя внимание изменение структуры костного репарата, элементы которого уже были подвергнуты вторичной перестройке и созреванию.

Таким образом, использованный в 1-ой группе эксперимента материал ОМСА-1 обладает достаточной биосовместимостью и способствует развитию репаративного остеогенеза. Вместе с тем, темп регенерации костной ткани при использовании данного материала и в ранние (15-30 сут) и в боле поздние (60-90 сут) сроки наблюдения остается достаточно низким. Степень полного резорбирования материала по срокам наблюдения составила 12,3% (15-30 сут) и 59,1% (60-90 сут) соответственно. Кроме этого, материал плохо выполняет и поддерживает форму дефекта костной ткани. При любой степени заполнения костной раны (на 1/3, на 2/3, полностью) он не разбухает, а наоборот, дает усадку и быстро (в сроки 15-30 сут) меняет консистенцию с твердой на желеобразную (табл. 5).

Таблица 5

Оценка динамики тканевой реакции при введении в костный дефект ОМСА-1

Основные требуемые характеристики	Оценка динамики Сроки наблюдения (сутки)			
	15	30	60	90
Биодеградируемость	**	**	***	****
Ускорение остеогенеза	-	-	*	*
Ускорение ангиогенеза	-	-	-	*
Выполнение дефекта[1]	*	-	-	-
Воспалительная реакция	**	*	-	-

Примечание: - отсутствует, * - слабая, ** - умеренная, *** - сильная, **** - максимально выраженная; [1] - субъективная оценка при визуальном осмотре раны.

3.2. 2-я серия эксперимента (ОМСА-2)

При гистологическом исследовании костных срезов второй группы с использованием ОМСА-2, окрашенных гематоксилином и эозином и по Маллори, на 15 сутки эксперимента обнаружено, что из надкостницы между фрагментами материала интенсивно врастает соединительная ткань, богатая соединительно-тканными волокнами и клетками (рис. 30).

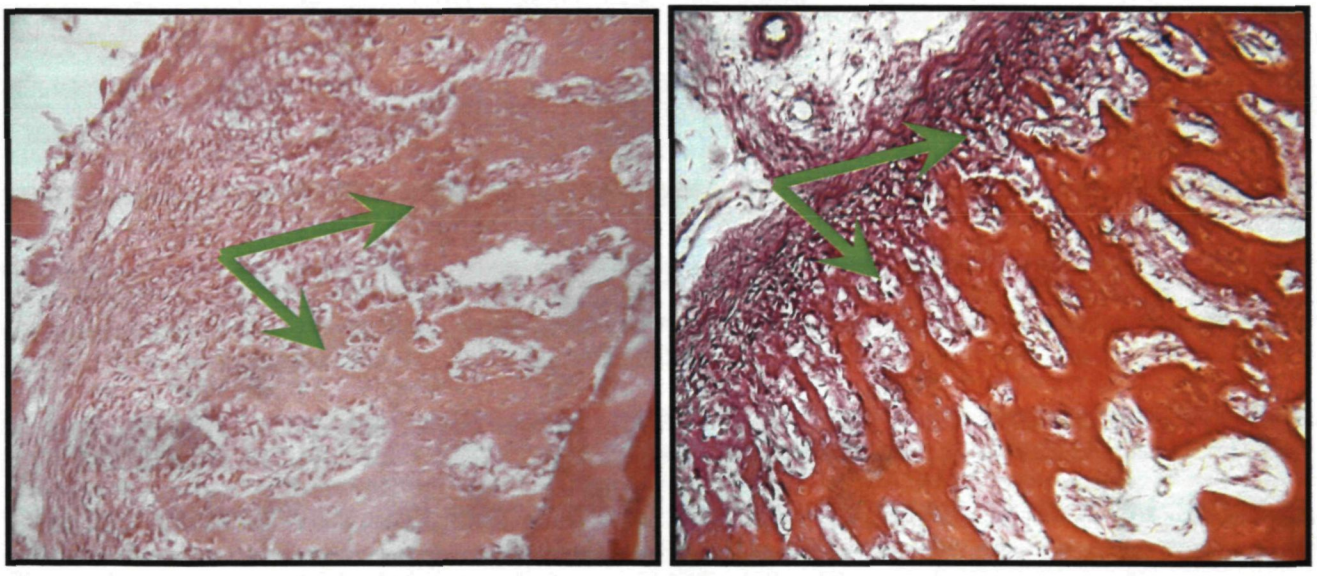

Рис. 30. Отпечаток микрофотограмм на 15-е сутки эксперимента. Врастание соединительной ткани между фрагментами материала. Окраска

гематоксилином и эозином - слева, справа - по Маллори. Ув. об.10, ок.16; справа - ув. об.16, ок.16

Клетки крупноволокнистой соединительной ткани были чаще с ядрами неправильной формы – треугольной или вытянутой с многочисленными отростками. Это недифференцированные клетки соединительной ткани. Здесь формируются кровеносные сосуды, преимущественно капилляры мелкого и среднего размера (рис. 31).

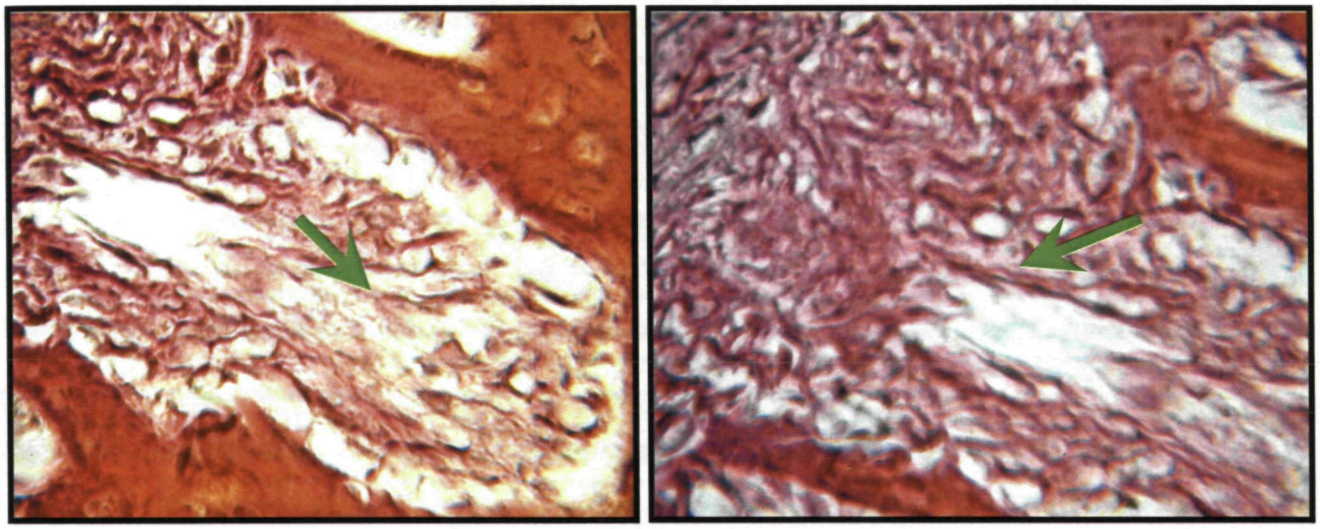

Рис. 31. Отпечаток микрофотограмм на 15-е сутки эксперимента. Формирующиеся капилляры во врастающей между материалом соединительной ткани. Окраска по Маллори. Ув. об.40, ок.16

На 30-е сутки эксперимента при гистологическом исследовании костных срезов, окрашенных гематоксилином и эозином, обнаружено, что между фрагментами ОМСА-2 соединительная ткань отсоединена от фрагментов материала, как бы находится в полостях, в ней располагаются хорошо выраженные кровеносные сосуды с кровью. Местами соединительная ткань с сосудами подходит к материалу (рис. 32).

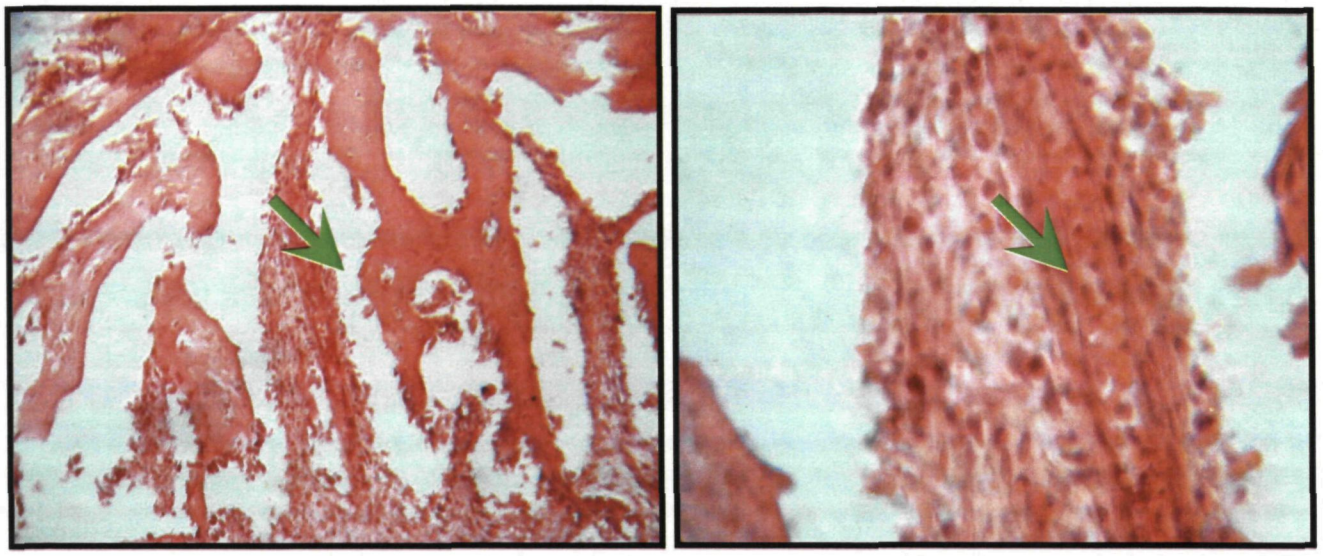

Рис. 32. Отпечаток микрофотограмм на 30-е сутки эксперимента. Кровеносные сосуды между фрагментами материала. Окраска гематоксилином и эозином. Ув. об.10, ок.16. Справа - наличие круглоклеточного инфильтрата. Окраска гематоксилином и эозином. Ув. об.40, ок.16

В соединительной ткани имеется круглоклеточный инфильтрат, но в незначительном количестве, клетки инфильтрата довольно крупные. Остеобласты расположены преимущественно на поверхности материала.

На 60-е сутки эксперимента обнаружено, что вновь образованная костная ткань прочно соединилась с дном дефекта, по линии прикрепления отмечаются незначительные напластовывания вновь образованных костных структур с характерными признаками деминерализации гранул гидроксиапатита, в устьях расширенных пор появляются остеоидные балочки и клеточные тяжи. В некоторых местах гранулы, расположенные по краю дна дефекта оказывались плотно запаянными в новообразованные костные структуры. Ближе к дну дефекта новообразованная костная ткань имеет характер сплошного конгломерата, в ней уже хорошо просматриваются остеоны, между которыми выявляются небольшие остатки гранул материала (рис. 33).



Рис. 33. Отпечаток микрофотограмм на 60-е сутки эксперимента. Линия соединения вновь образованной костной ткани и дна дефекта. Окраска гематоксилином и эозином. Ув. об.10, ок.16

Пространства между обнаруженными гранулами по краям почти полностью заполнены зрелыми и созревающими костными структурами. Вблизи от остеонов просматривается выраженная исчерченность коллагеновых волокон, что можно рассматривать как один из признаков проникновения клеточных элементов и новообразованного костного вещества.

Обнаруженные остеоны имеют различные размеры, чаще они крупные, или неправильной формы, с широкими гаверсовыми каналами. Кроме этого, частицы гидроксиапатита, как правило, опоясаны фибробластическими клетками, а ткань вокруг частиц минерала отличается достаточно высоким клеточным полиморфизмом.

На 90-е сутки эксперимента характерным явилось то, что при окраске по Маллори в остеонах стали отчетливо видны значительные по толщине коллагеновые волокна (рис. 34), толщина которых на 30-60-е сутки эксперимента была совсем незначительной.

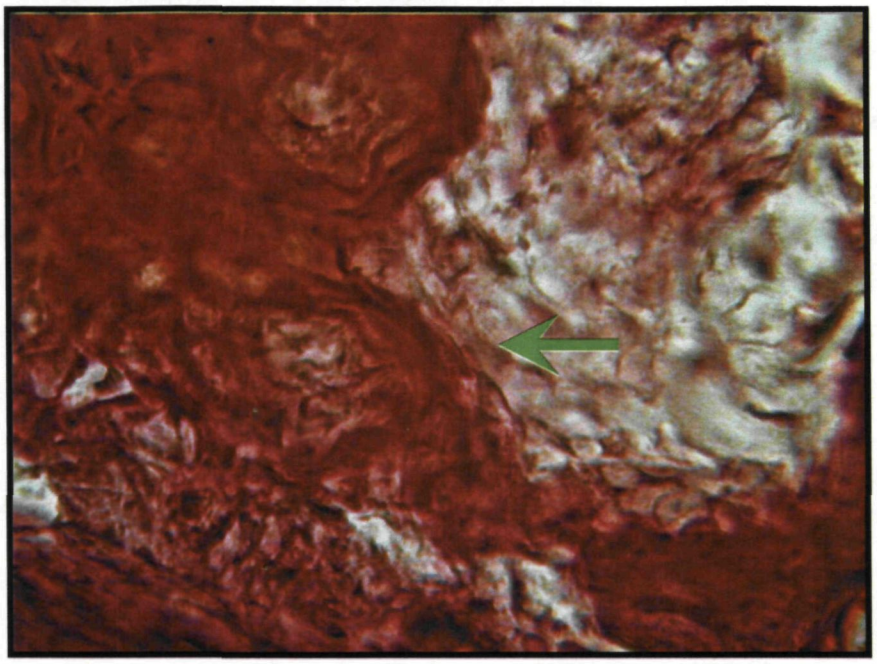

Рис. 34. Отпечаток микрофотограммы на 90-е сутки эксперимента. Коллагеновые волокна во вновь образованной костной ткани. Окраска по Маллори. Ув. об.40, ок.16

Наблюдается продолжающееся рассасывание минерального матрикса гранул ОМСА-2 и проникновение в них различных клеточных элементов из новообразованной костной ткани. Пространства между гранулами конгломерата плотно запаяны зрелыми костными структурами. Вместе с тем, ближе к периферии, т.е. к надкостнице, костная ткань содержит большие полости (рис. 35). Однако, далее по периферии дефекта непосредственно у костного его края и ближе к центру отмечается выраженное уплотнение мягкотканного регенерата. Здесь обнаруживается полоска фиброзной соединительной ткани, основа которой образована мощными пучками коллагеновых волокон, ориентированных параллельно костному краю дефекта.

Таким образом, введение в костный дефект гранул ОМСА-2 сопровождается стабильным новообразованием костного вещества, его созреванием и компактизацией уже к 90-м суткам наблюдения. Об этом свидетельствует большое наличие линий склеивания, определенная плотность остеоидных блоков, достаточно компактная структура вещества кости, обилие высокодифференцированных костных клеток. Через 90 суток от начала опытов костный регенерат на 2/3 заполняет костный дефект.

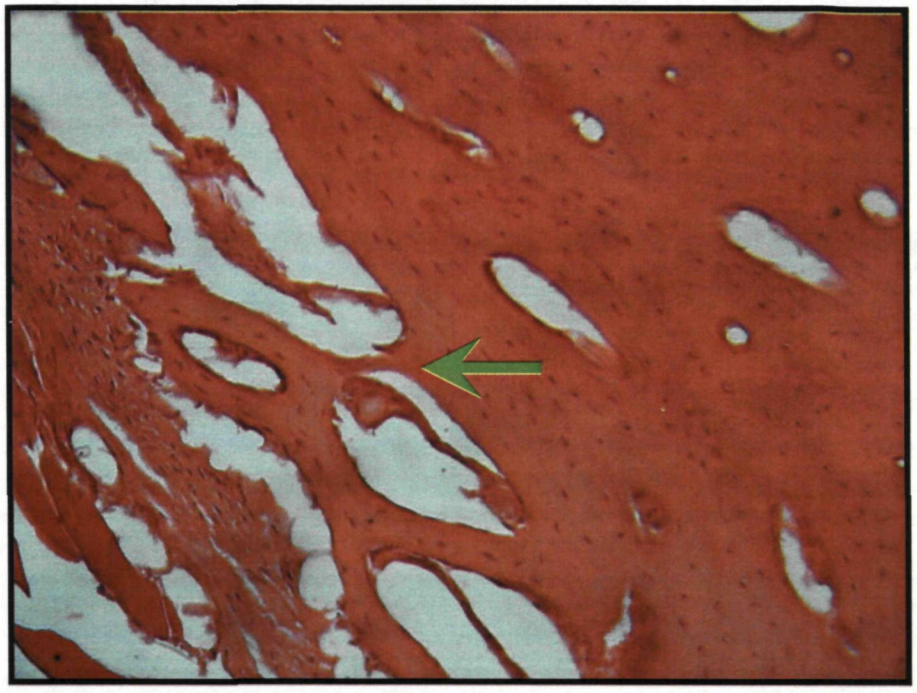

Рис. 35. Отпечаток микрофотограммы на 90-е сутки эксперимента. Новообразованная костная ткань на периферии. Окраска гематоксилином и эозином. Ув. об.10, ок.16

Трабекулярные костные структуры настолько плотно запаивают гранулы гидроксиапатита, что ближе к нативной (материнской) кости они различаются лишь наличием глыбок материала в новообразованной костной ткани.

Таблица 6

Оценка динамики тканевой реакции при введении в костный дефект материала ОМСА-2

Основные требуемые характеристики	Оценка динамики Сроки наблюдения (сутки)			
	15	30	60	90
Биодеградируемость	*	**	**	***
Ускорение остеогенеза	*	**	**	***
ускорение ангиогенеза	-	-	**	***
Выполнение дефекта[1]	**	**	***	***
Воспалительная реакция	*	*	-	-

Примечание: - отсутствует, * - слабая, ** - умеренная, *** - сильная, **** - максимально выраженная; [1] - субъективная оценка при визуальном осмотре раны.

В компактизирующейся новообразованной костной ткани по краям дефекта хорошо видны запаянные в костное вещество гранулы материала, при этом

регенерат имеет там преимущественно грубоволокнистое строение и отличается более рыхлым рисунком в центральных отделах. Вместе с тем, новообразованное костное вещество в эти сроки наблюдения отличается достаточной зрелостью, а использованный в данной группе остеопластический материал может быть признан биодеградирующим и стимулирующим ангио- и остеогенез (табл. 6).

3.3. 3-я серия эксперимента (ОМСБ-1)

При гистологическом исследовании костных срезов материала животных третьей группы с использованием препарата из серии «Биотек» (ОМСБ-1), окрашенных гематоксилином и эозином и по Маллори, на **15 сутки эксперимента** обнаружено, что из надкостницы между фрагментами гранулята врастает крупноволокнистая соединительная ткань, богатая как клетками, так и коллагеновыми волокнами (рис. 36).

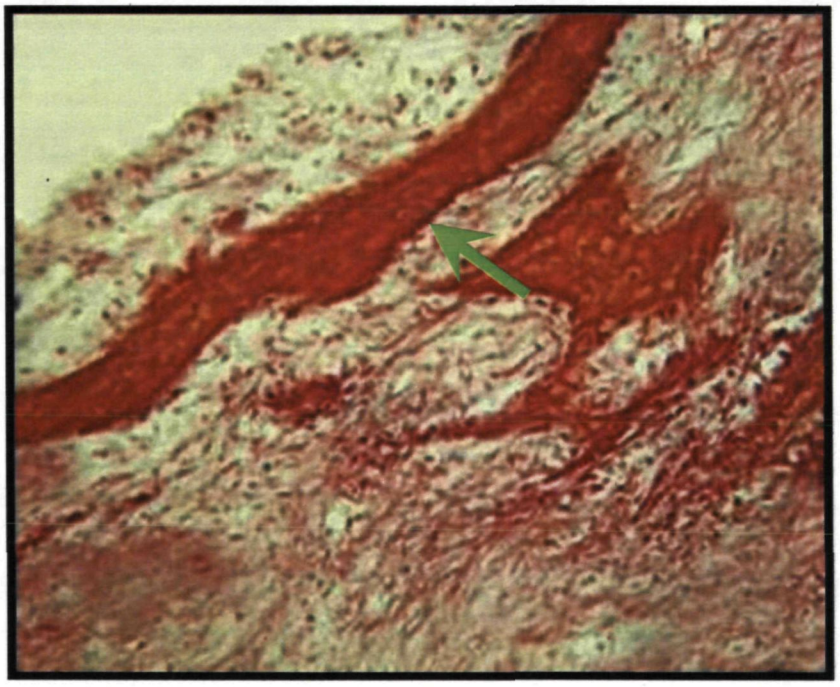

Рис. 36. Отпечаток микрофотограмм на 15-е сутки эксперимента. Врастание соединительной ткани из надкостницы между фрагментами материала. Окраска по Маллори. Ув. об.10, ок.16

Клетки имеют самую разнообразную форму и величину. Кроме этого, вокруг фрагментов ОМСБ-1 образовалась тонковолокнистая соединительная

ткань, в которой располагаются капилляры, преимущественно синусоидного типа. Количество нейтрофилов и макрофагов к данному сроку в области подсадки материала минимально.

По всему периметру конгломерата встречаются сосуды, в который происходит пролиферация миоцитов медии, т.е. формируются более крупные сосуды, артерии и вены. Имеет место приближение кровеносных сосудов к материалу.

Клетки соединительной ткани окружают материал, и вместе с кровеносными сосудами внедряются в него. Характерно, что соединительная ткань разрастается в костном дефекте не только от остеогенного слоя надкостницы, а также от адвентиции кровеносных сосудов гаверсовых каналов разрушенных остеонов.

На **30-е сутки эксперимента** соединительная ткань со стороны надкостницы продолжает врастать между фрагментами материала. Между фрагментами ОМСБ-1 в соединительной ткани видны хорошо сформированные кровеносные сосуды, входящие в материал и расслаивающие его. Однако уже в это время на фрагментах ОМСБ-1 образуется молодая костная ткань (рис. 37).

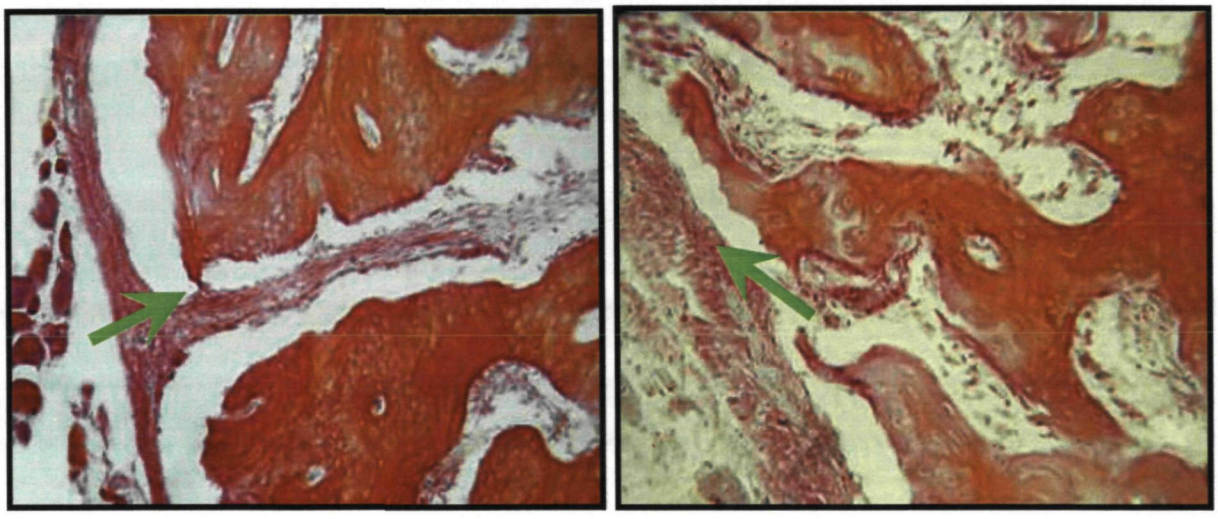

Рис. 37. Отпечаток микрофотограммы на 30-е сутки эксперимента. Врастание соединительной ткани из надкостницы. Окраска по Маллори. Ув. об.10, ок.16 (слева), ув. об.16, ок.16 (справа)

В некоторых местах она совмещается с дном дефекта. Характерно увеличение количества макрофагов и нейтрофилов, и как следствие, усиление

резорбции материала, что в свою очередь обусловлено клеточной активностью и лизисом подсаженного в рану коллагена под влиянием коллагенолитических ферментов (коллагеназы, кетапсина, металлпротеиназ).

В соединительной ткани встречаются в значительном количестве остекласты. Они, как правило, сопровождают кровеносные сосуды, и располагаются вблизи с материалом, не окруженном молодой костной тканью.

Кроме остекластов, в волокнистой соединительной ткани между фрагментами материала в значительном количестве присутствуют иммунные клетки. Клетки разной величины, причем разница достигает 5-6 раз. Форма ядра у больших клеток от бобовидного до сегментированного. В толще материала и на его периферии образуется костная ткань, в толще она имеет концентрический вид, остеоны окружены довольно плотными тяжами соединительной ткани. На периферии костной ткани, окружающей ОМСБ-1, находятся остеобласты. В центре дефекта встречаются небольшие фрагменты материала, где новообразованной костной ткани еще нет, но по периферии уже находятся остеобласты, синтезирующие межклеточное вещество (рис. 38).

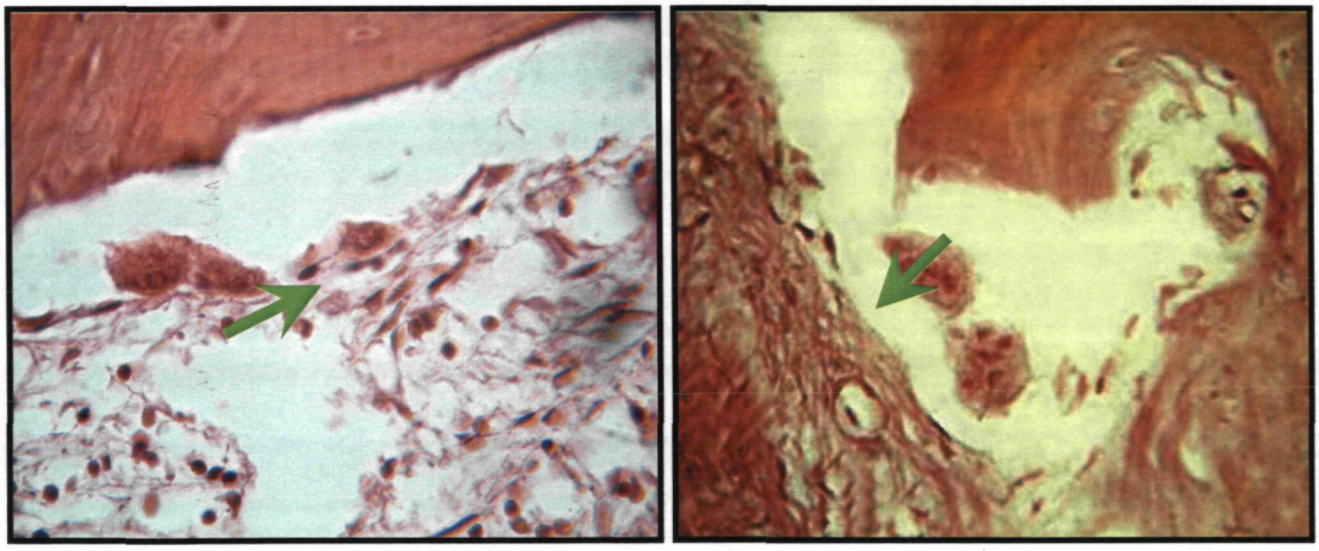

Рис. 38. Отпечаток микрофотограмм на 30-е сутки эксперимента. Остеокласты подходят к «Остеопласту». Окраска гематоксилином и эозином. Ув. об.40, ок.16. Справа - окраска по Маллори. Ув. об.40, ок.16

В волокнистой соединительной ткани выявляются обширные полости или «синусы», стенки их прерывисто выстланы преимущественно круглыми клетками.

На **60-е сутки эксперимента** в области дефекта обнаружена костная мозоль, которая возвышается над поверхностью неповрежденной костной ткани. В костной мозоли выявляются сформировавшиеся остеоны. Однако они еще не совершенны, так как их размеры не одинаковы и формы их разнообразна - от округлой до вытянутой в виде овала (рис. 39).

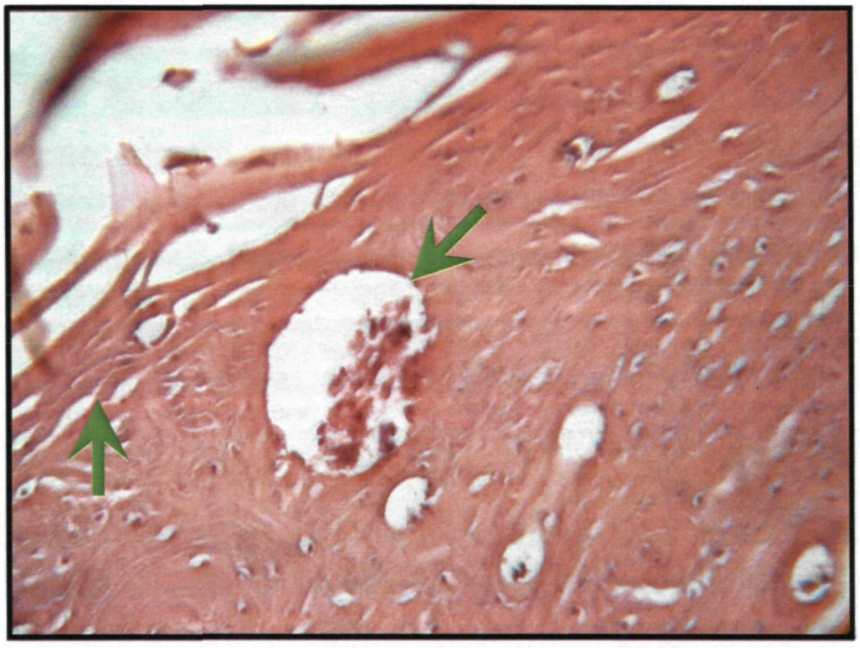

Рис. 39. Отпечаток микрофотограммы на 60-е сутки эксперимента. Остеоны во вновь образованной костной ткани, полости между остеонами. Окраска гематоксилином и эозином. Ув. об.16, ок.16

Между остеонами имеются полости, в которых находятся оставшиеся соединительнотканные элементы, кроме этого, между остеонами выявляются остатки от материала. Таким образом, к 60-м суткам в центре дефекта видны множественные внутри- и межклеточные кристаллические и балочные включения в межгранулярных соединительнотканных депозитах, по периферии – различного размера полости и остатки материала между остеонами.

На **90-е сутки эксперимента** отмечается интенсивное прорастание в межгранулярные пространства тяжей соединительной ткани с последующим образованием на ее базе костных структур в единый блок. В то же время, в

основном, по периферии дефекта, еще отмечаются отдельные остатки ОМСБ-1 между остеонами. К данному сроку наблюдения обращает на себя внимание выраженный ангиогенез в основной зоне регенерата (рис. 40). Новообразованная костная структура в промежуточном слое имеет довольно рыхлое строение и далека от образования к 60-90 суткам компактной костной формации, сходной с костным регенератов во 2-ой серии эксперимента (ОМСА-2).

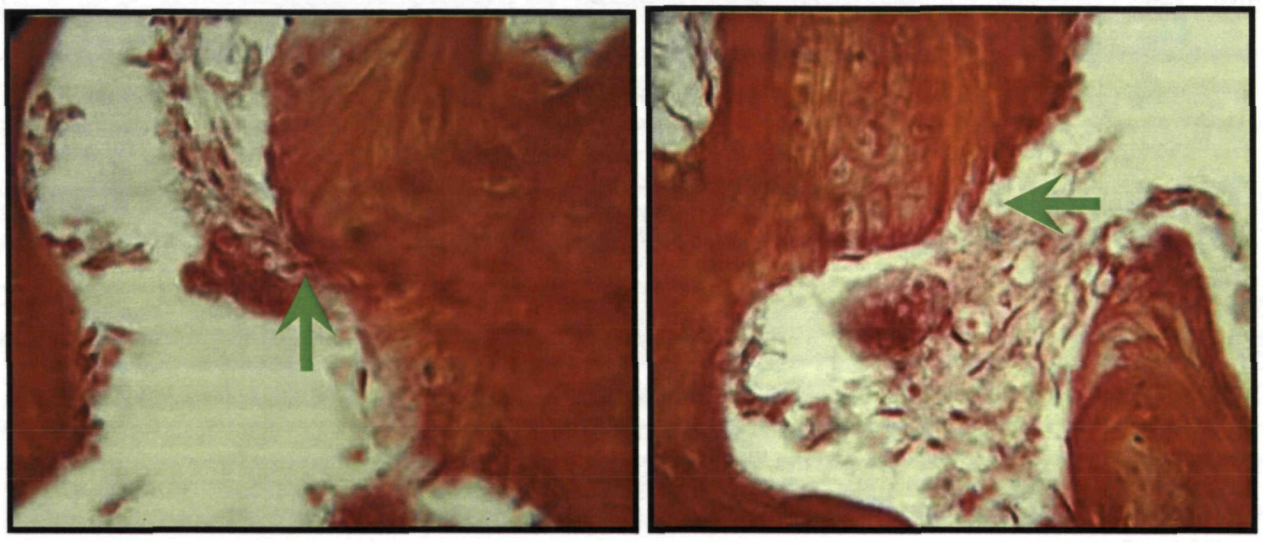

Рис. 40. Отпечаток микрофотограммы на 90-е сутки эксперимента. Остеокласт сопровождает кровеносный сосуд к материалу – слева, остеокласт подходит к частице ОМСБ-1 - справа. Окраска по Маллори. Ув. об.40, ок.16

Кроме этого, к 90-м суткам наблюдались единичные случаи отторжения спаянных между собой фрагментов ОМСБ-1 иммунными клетками (рис. 41). С другой стороны, помимо роста крупноволокнистой соединительной ткани со стороны надкостницы, соединительная ткань прорастала в область дефекта от адвентиции сосудов гаверсовых каналов. Необходимо отметить, что данное явление наряду с интенсивным ангиогенезом представляется весьма индивидуальным, свойственным только данному материалу из всех 4 изучаемых средств. Остекласты и сосуды прорастали материал в срок до 30 суток. Характерно большое количество клеток защитного ряда, не смотря на встречающиеся полости отторжения материала в 30 суток, к 90-суткам резорбированного материала так много, к этому сроку наблюдения образуются вполне сформированные остеоны без видимых признаков дезориентации.

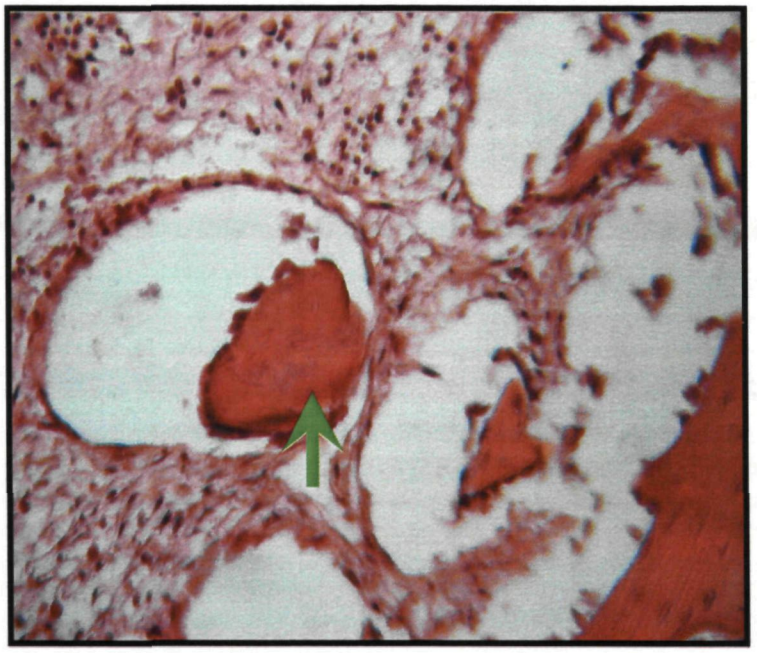

Рис. 41. Отпечаток микрофотограмм на 90-е сутки эксперимента. Отторжение остеопласта иммунными клетками. Окраска гематоксилином и эозином. Ув.об.10, ок.16. Справа - ув.об.16, ок.16

Образованные остеоны организованы в конгломерат, внутренняя зона костного регенерата представлена нежными остеоидными балочками, ближе к периферии новообразованные костные структуры имеют достаточно зрелый вид, их граница с нативной костью практически не определяется. Количественный анализ репаративного остеогенеза и тканевой реакции представлен в таблице 7.

Таблица 7

Оценка динамики тканевой реакции при введении в костный дефект ОМСБ-1

Основные требуемые характеристики	Оценка динамики Сроки наблюдения (сутки)			
	15	30	60	90
Биодеградируемость	**	***	***	***
Ускорение остеогенеза	*	**	**	***
Ускорение ангиогенеза	*	***	***	**
Выполнение дефекта[1]	*	*	**	**
Воспалительная реакция	*	*	-	-

Примечание: - отсутствует, * - слабая, ** - умеренная, *** - сильная, **** - максимально выраженная; [1] - субъективная оценка при визуальном осмотре раны.

3.4. 4-я серия эксперимента (ОМСБ-2)

При гистологическом исследовании костных срезов материала животных четвертой группы с использованием препарата из серии «Биотек-Б» (ОМСБ-2), окрашенных гематоксилином и эозином и по Маллори, на 15-е сутки эксперимента обнаружено, что между островками материала находится пространство, в которое врастает соединительная ткань из надкостницы. Эта ткань богата клетками и волокнами, в ней формируются капилляры (рис. 42.

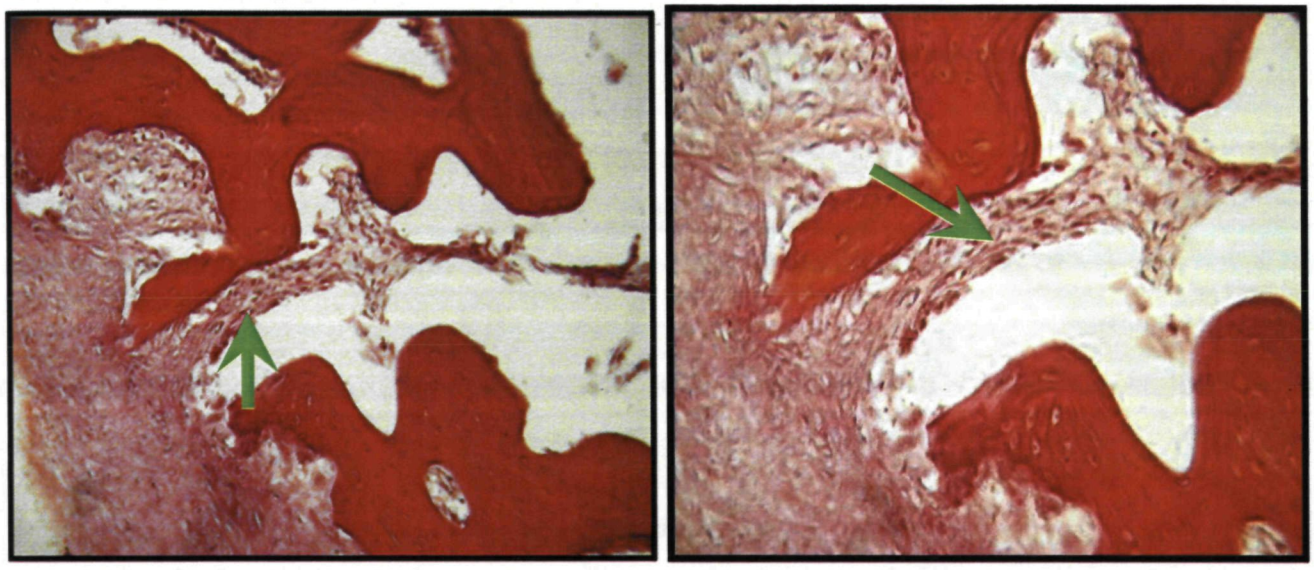

Рис. 42. Отпечаток микрофотограмм на 15-е сутки эксперимента. Врастание соединительной ткани из надкостницы между материалом. Окраска по Маллори. Ув. об.10, ок.16., справа - ув. об.40, ок.16

У входа в костный дефект в клеточно-волокнистой ткани регенерата отмечаются частицы материала, к которым подрастают новообразованные костные структуры, причем межтрабекулярные пространства почти полностью заняты грубой клеточно-волокнистой тканью.

По периферии костного дефекта, ближе к надкостнице, соединительная ткань крупноволокнистого строения тесно соприкасается с материалом. В ней присутствуют достаточно крупные клетки разной формы.

Однако, углубляясь далее, часть клеток соединительной ткани (остеобласты) располагаются на поверхности материала, а остальная ткань отслаивается и в ней появляется большое количество круглых клеток с круглым

ядром и малым количеством цитоплазмы, по-видимому, это лимфоциты (или клетки лимфоидного ряда). Клетки находятся в ячейках соединительной ткани. Среди них встречаются крупные клетки с большим количеством цитоплазмы, по-видимому, (проплазмоциты, плазмоциты). Возможно, это идет реакция отторжения. В местах расположения этой ткани ни последняя, ни материал близко к дну дефекта (к костной ткани) не подходят. Однако по краям дефекта этих клеток нет, и материал тесно соприкасается с костной тканью. В соединительной ткани ближе по направлению к материалу встречаются гигантские многоядерные клетки, это остеокласты (макрофаги). Вокруг материала начинает формироваться костная ткань, но в очень незначительном количестве (рис. 43).

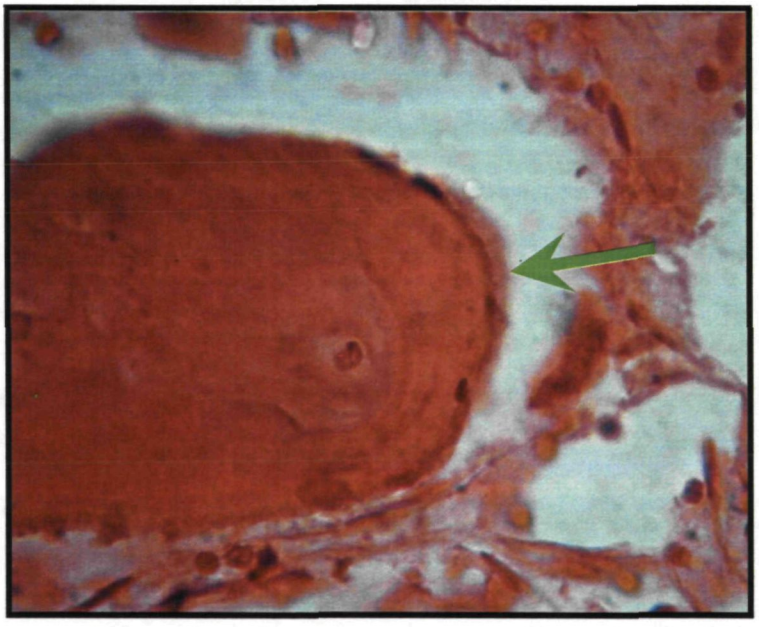

Рис. 43. Отпечаток микрофотограммы на 15-е сутки эксперимента. Формирующаяся костная ткань на периферии материала. Окраска гематоксилином и эозином. Ув.об.40, ок.16

На **30-е сутки эксперимента** обнаружено срастание материала между собой и костной тканью, но не на всем протяжении (рис. 44).

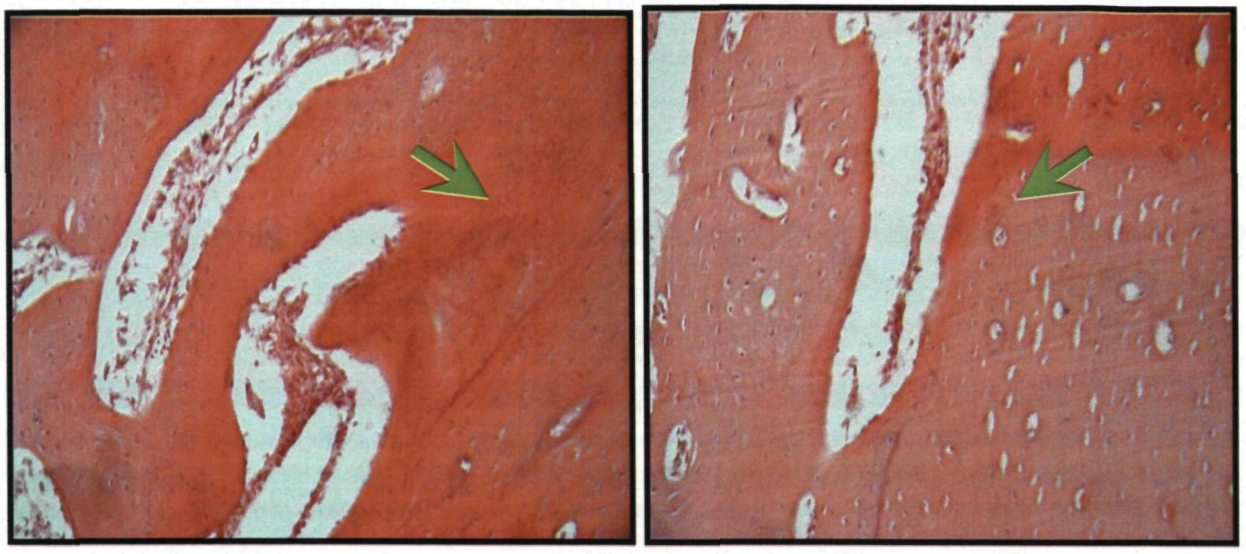

Рис. 44. Отпечаток микрофотограммы на 30-е сутки эксперимента. Срастание фрагментов материала – слева, уменьшение соединительной ткани между материалом - справа. Окраска гематоксилином и эозином. Ув.об.10., ок.16

Из надкостницы продолжает врастать соединительная ткань между фрагментами материала, и хотя крупноволокнистой соединительной ткани намного меньше, иммунные клетки продолжают присутствовать в ней в достаточно большом количестве. В соединительной ткани между фрагментами материала встречаются кровеносные сосуды (рис. 45).

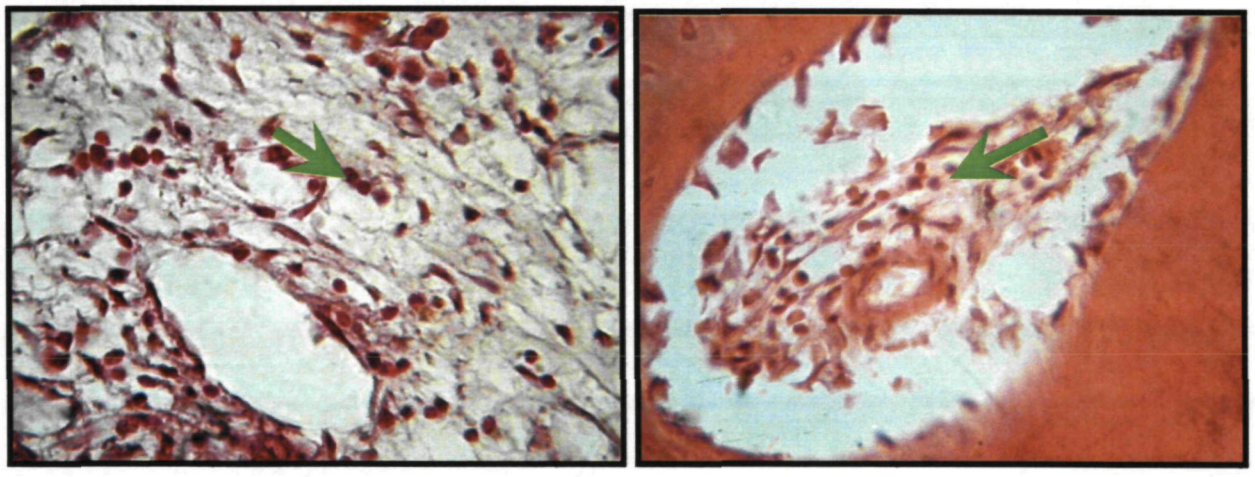

Рис. 45. Отпечаток микрофотограммы на 30-е сутки эксперимента. Клетки иммунного ряда в соединительной ткани между фрагментами материала – слева, кровеносные сосуды в соединительной ткани между фрагментами материала -справа. Окраска по Маллори. Ув. об.40, ок16

По периферии материала образовалась костная ткань, причем в достаточно большем количестве, чем в предыдущем сроке исследования. На периферии

фрагментов материала, по-прежнему находятся остеобласты. Просматривается приближение к фрагментам материала кровеносных сосудов. Остеокласты не обнаружены.

На **60-е сутки эксперимента** в области дефекта фрагменты материала соединились между собой и дном дефекта костной ткани. Во вновь образованной костной ткани, на месте костной мозоли, на всем протяжении образовались остеоны. В них гаверсовы каналы, преимущественно, широкие, а ширина костной ткани узкая. Остеоны чаще неправильной формы (рис. 46). Между образовавшимися остеонами располагается значительное количество нерезорбированного материала.

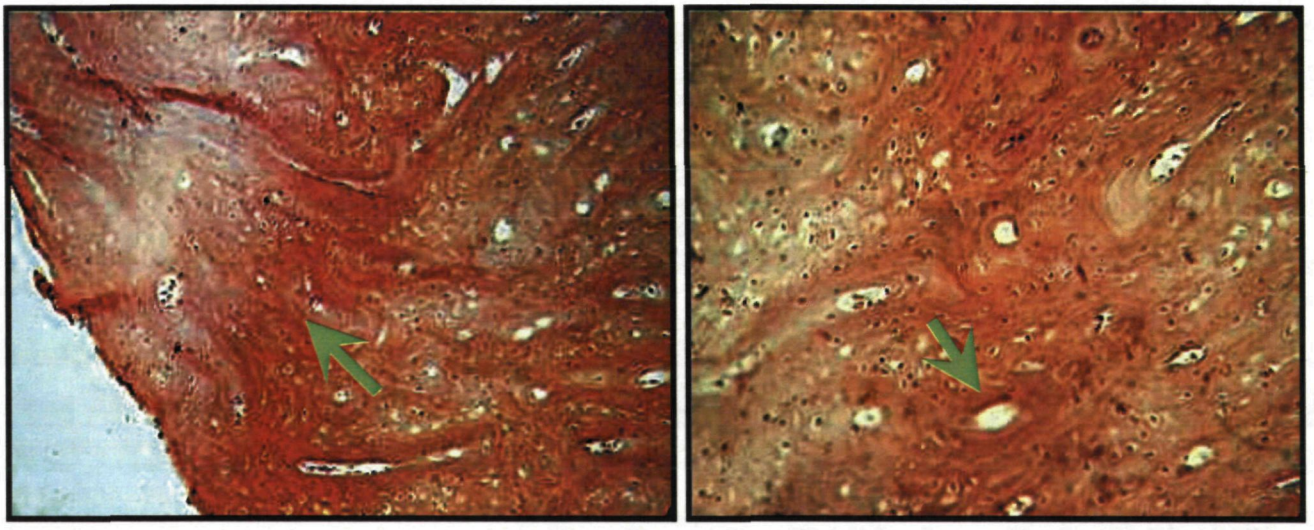

Рис. 46. Отпечаток микрофотограмм на 60-е сутки эксперимента. Различные формы остеонов. Обилие нерезорбированного материала между остеонами. Окраска по Маллори. Ув.об.16, ок.16

На **90-е сутки эксперимента** наблюдаются те же самые процессы, что и в процессе образования кости в норме: из надкостницы между гранулятом врастает соединительная ткань, несущая малодифференцированные клетки соединительной ткани. При их дифференциации часть клеток формирует кровеносные сосуды типа капилляров, которые постепенно преобразуются в более крупные сосуды. Часть клеток преобразуется в остеобласты, которые оседают на периферии гранулята. По-видимому, гранулят – органическое вещество, и остеобласты диффузно поглощают его и используют для синтеза

костного межклеточного вещества. Замуровываясь в материале, они формируют новообразованную костную ткань (рис. 47).

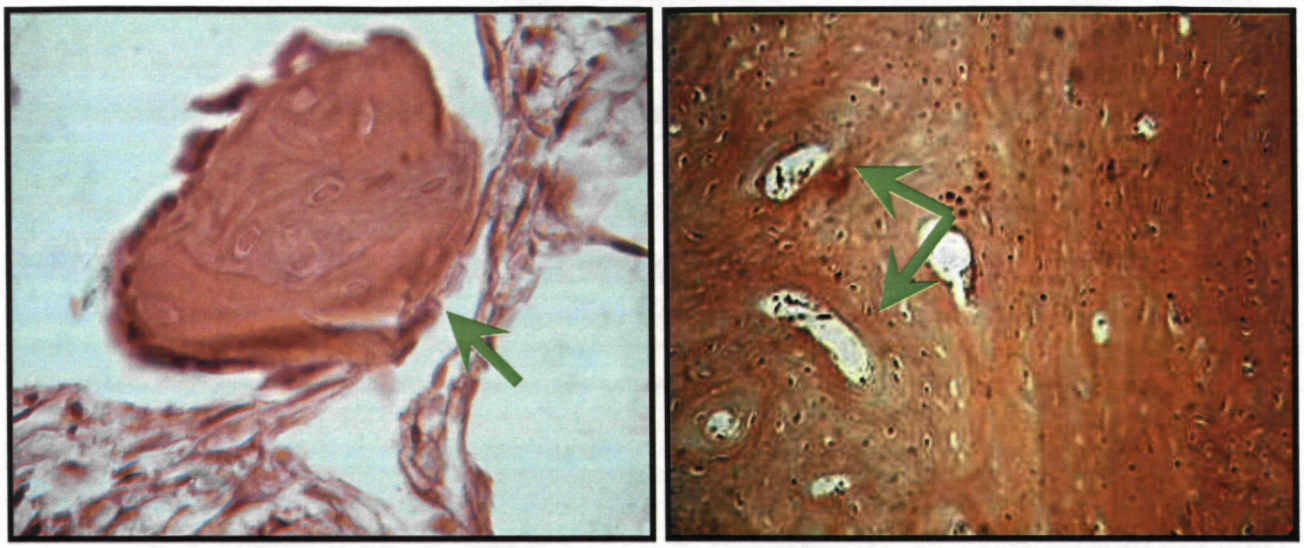

Рис. 47. Отпечаток микрофотограммы на 90 сутки эксперимента. Врастание кровеносных сосудов в материал. Окраска по Маллори. Ув. об.40, ок.16 – слева; различные формы остеонов. Большое количество нерезорбированного материала между остеонами. Окраска по Маллори. Ув.об.16, ок.16 - справа

Таким образом, при использовании ОМСБ-2 остекласты и молодая костная ткань появились уже на 15-е сутки эксперимента, т.е. очень быстро. На 30-60 сутки эксперимента этих клеток в изучаемых микропрепаратах было меньше, чем на 15-е сутки (табл. 8).

Таблица 8

Оценка динамики тканевой реакции при введении в костный дефект материала ОМСБ-2

Основные требуемые характеристики	Оценка динамики			
	Сроки наблюдения (сутки)			
	15	30	60	90
Биодеградируемость	*	*	*	*
Ускорение остеогенеза	*	**	**	***
Ускорение ангиогенеза	-	*	**	**
Выполнение дефекта[1]	**	**	***	****
Воспалительная реакция	*	*	*	-

Примечание: - отсутствует, * - слабая, ** - умеренная, *** - сильная, **** - максимально выраженная; [1] - субъективная оценка при визуальном осмотре раны.

На 60-е и 90-е сутки эксперимента в микропрепаратах осталось много гранулята, что может свидетельствовать как о быстрой, так и о недостаточно качественной резорбции материала клетками. Тем не менее, при заполнении костного дефекта препаратом ОМСБ-2, наблюдается самое интенсивное репаративное костеобразование по сравнению с остальными изучаемыми препаратами и контрольной группой по всем срокам наблюдений.

3.5. 5-я серия эксперимента (контрольная группа)

Ввиду того, что тканевая реакция и процессы остеогенеза во время заживлении раны при выполнении костного дефекта кровяным сгустком достаточно хорошо описаны в многочисленных исследованиях других авторов [1, 2, 10, 11, 20, 26, 41, 71, 72] и представляют собой однотипную картину, мы позволили себе не останавливаться подробно на данном вопросе. Хотим отметить лишь основные моменты морфологической картины в контрольной группе.

На **30-е сутки эксперимента** в препаратах обнаруживаются костные дефекты, заполненные мягкотканным регенератом, представляющим собой рыхлую соединительную ткань с умеренной клеточностью и небольшим числом мелких кровеносных сосудов. Среди клеточных элементов в ткани, заполняющей костные дефекты, преобладают фибробласты. На **60-е сутки** в костном дефекте происходит созревание структурных элементов мягкотканного регенерата, ткань регенерата приобретает грубоволокнистый характер, ее клеточный полиморфизм незначительный, основной представитель клеточного компонента ткани - фибробласт. Через **90 суток от начала эксперимента** размеры костных дефектов уменьшаются по сравнению с начальными приблизительно на 1/4. Костный край дефектов имеет неровный край, в костных лакунах видны остеокласты. В центре дефекта - крупноволокнистая ткань с малодифференцированными клетками, отмечаются врастание различных по размеру сосудов.

3.6. В 6-ой серии эксперимента проводилось изучение реакции ткани при подкожной имплантации изучаемых биоматериалов на основе костного коллагена (ОМСБ-1, 2) и гидроксиапатита (ОМСА-1, 2). Следует отметить, что по тем же вышеизложенным причинам, что и в 5-ой серии опытов (контроль), мы посчитали возможным не останавливаться на подробном описании полученных результатов. Вот лишь основные моменты данной части исследования.

Тканевая реакция при подкожной имплантации всех изучаемых материалов имеет общие черты и особенности. Все материалы первоначально вызывают асептическое воспаление в окружающей клеточной ткани. Если степень этой реакции у препаратов несколько различна, то ее интенсивность ни в одном случае не выходит за рамки реакции на инородные тела. Дистрофических и некротических изменений в окружающих тканях не обнаружено, что может свидетельствовать об отсутствии токсических свойств у данных материалов.

Таким образом, проведенное экспериментальное и морфологическое исследование показало, что введение в искусственно созданные костные дефекты диафиза бедренной кости кролика различных по происхождению остеопластических препаратов, оказывает различное по выраженности воздействие на динамику заместительного костеобразования и, вместе с тем, заживления костной раны и репаративный ангио- и остеогенез.

Введение в костные дефекты препарата ОМСБ-2 оказывается наиболее эффективным в плане ускорения процессов репаративного остеогенеза. Уже на 15-е сутки в этой группе опытов отмечается появление остеокластов и молодой костной ткани, превосходящее по интенсивности этот процесс в других группах. К 60 суткам новообразованные костные структуры занимают до 1/2 объема дефекта. На периферии новообразованной костной ткани происходит интенсивная перестройка и созревание костного вещества. К 90 суткам опыта костный регенерат занимает более 2/3 объема дефекта и на ее периферии он неотличим с нативной костью. Особенностью данного препарата является большое количество не растворившихся гранул к 90-м суткам наблюдения, что позволяет охарактеризовать данный препарат как длительнорезорбируемый.

В костных дефектах, заполненных препаратами ОМСА-1 и ОМСА-2 также отмечается активное, хотя и менее выраженное по интенсивности, построение костной ткани. Новообразованные костные структуры к 90 суткам опыта занимают от 1/3 до 2/3 объема дефекта. На периферии костного регенерата идут выраженные процессы вторичной перестройки, созревания и компактизации костного вещества. Данные морфологического исследования позволяют отнести эти препараты к группе остеорепаративных средств со средним (ОМСБ-1) и длительным (ОМСА-1) сроком резорбции.

Таблица 9

Оценка эффективности исследуемых остеопластических материалов

Основные требуемые характеристики	Группы				
	ОМСА-1 (1-я группа)	ОМСА-2 (2-я группа)	ОМСБ-1 (3-я группа)	ОМСБ-2 (4-я группа)	Контрольная группа
Биодеградируемость	15 сут.	30 сут.	15 сут.	60 сут.*	15 сут.
Стимуляция остеогенеза	60 сут.	30 сут.	30 сут.	30 сут.*	30 сут.
Стимуляция ангиогенеза	90 сут.	60 сут.	30 сут.	60 сут.*	30 сут.
Выполнение дефекта[1]	15 сут.	60 сут.	30 сут.	90 сут.*	15 сут.
Воспалительная реакция	30 сут.	15 сут.	15 сут.	15 сут.*	90 сут.

[1] - субъективная оценка при визуальном осмотре раны;

* - значения достоверно отличаются от аналогичных по срокам в сравнении с остальными группами ($p<0,05$).

Введение в костные дефекты препарата ОМСА-1 дает менее выраженное улучшение процесса заживления костной раны, чем во 2, 3, и 4 группах (ОМСА-2, ОМСБ-1, ОМСБ-2). В сроки наблюдения 30-60 суток динамика заживления костной раны аналогична картине, наблюдаемой в контрольной группе. К 90-м суткам эксперимента костный регенерат занимает чуть больше 1/3 площади костного дефекта. Полученные данные свидетельствуют о невысокой способности данного препарата к репаративному костеобразованию, однако позволяют с уверенностью отнести его к группе биосовместимых остеорепаративных средств со средним сроком резорбирования.

ГЛАВА 4. РЕЗУЛЬТАТЫ КЛИНИЧЕСКИХ ИССЛЕДОВАНИЙ

В соответствии с поставленной целью исследования, одной из задач настоящей работы стала оценка клинической эффективности остеопластических материалов при пластике костных дефектов челюстей, возникающих после хирургического лечения периодонтита, удаления кисты и ее оболочки, удаления и реплантации зуба при лечении хронического периодонтита, а так же после удаления ретинированных зубов мудрости. Основываясь на результатах экспериментального исследования, установлено, что регенераторной и пролиферативной способностью обладают все изучаемые материалы. Однако, скорость и полнота резорбции костнопластического материала, выполняющего искусственно созданный дефект в эксперименте, у разных материалов, была различной, кроме этого, существенным образом отличался характер самого новообразованного костного регенерата.

В ходе эксперимента установлено, что в основной группе опыта, где в дефекты бедренной кости кролика вводили ОМСА-2, ОМСБ-1, ОМСБ-2, активизация репаративного остеогенеза и дифференциация новообразованной костной ткани проходила быстрее, чем в контрольной группе (заживление под кровяным сгустком) и группе с ОМСА-1.

По плану исследования, периостальный и эндостальный источники регенерации были разделены нерезорбируемой мембраной, поэтому механизм оптимизации регенераторного процесса в условиях эксперимента, проведенного по описанной методике, был связан с непосредственным активирующим воздействием препаратов на эндостальные элементы, являющиеся в данном случае преимущественным источником образования костного регенерата.

В целом, как показали результаты проведенного экспериментального исследования во всех четырех группах опытов указанные материалы вызывали в области подсадки практически одинаковые реакции, результатом которых являлось образование в костных дефектах тонковолокнистой соединительной ткани. На всем протяжении участков введенного материала наблюдалась

локальная реакция капсулообразования, нередко отмечалаись локальные лимфомакрофагальные инфильтраты, с включением гигантских многоядерных клеток. Не смотря на это, уже на 15-е сутки экспериментального исследования, наблюдались отчетливые признаки костеорепаративной активности. В сроки от 30 до 60 суток происходило замещение костных дефектов новообразованной молодой костной тканью. На этом фоне способность изучаемых остеопластических материалов к остеоинтеграции особенно ярко проявлялась в поздние сроки, когда отмечалось запечатывание участков с введенным материалом внутри вновь образуемого костного вещества. Ранняя регистрация основных признаков начального остеогенеза может свидетельствовать о высокой остеоактивности подсаживаемых костных агентов. Однако представляет определенный интерес и ряд других особенностей рассматриваемых остеорепаративных средств. ОМСБ-1 и ОМСА-2 проявили на 15-е и 30-е сутки более высокую степень выраженности локальных макрофагальных реакций, которая выражалась появлением гигантских многоядерных клеток. Данная реакция сохранялась также и на более поздние сроки – на 60-е сутки. Уровень интенсивности остеорепаративного процесса оставался в этих группах наблюдения на высоком уровне. Таким образом, выраженность репаративного остеогенеза во всех группах наблюдения была достаточно высокой, что позволяет признать данные средства в равной степени эффективными.

Как показали результаты экспериментального исследования, использование биокомпозиционных материалов на основе гидроксиапатита и коллагена способствует более активному течению регенерационных процессов в костных дефектах, обусловливая энергичное формирование в них соединительной ткани и на её базе - костных структур. В клинике наиболее эффективными показали себя препараты ОМСА-2, ОМСБ-1, ОМСБ-2.

Всего было прооперировано 182 пациента. В соответствии с планом исследования, все больные были разделены на 2 группы: основная и контрольная (костный дефект заживал под кровяным сгустком.), а основная в свою очередь на 4 подгруппы: 1-я - в костные дефекты вводили ОМСА-1; 2-я - в костные дефекты

вводили ОМСА-2; 3-я - в костные дефекты вводили ОМСБ-1; 4-я - в костные дефекты вводили ОМСБ-2.

4.1. Оценка эффективности лечения больных с костными дефектами челюстей без использования остеопластических материалов

Рассмотрим хирургическое лечение больных без использования остеопластических материалов для замещения костных дефектов челюстей на примере операции цистэктомии. Данные клинического и рентгенологического исследования в контрольной группе показали, что после цистэктомии с интраоперационным ведением раны по традиционной методике (под кровяным сгустком) происходит восстановление костной ткани в области дефекта, однако этот процесс протекает медленно, с частым инфицированием и воспалением, что диктует необходимость поиска дополнительных методов и средств, стимулирующих регенерацию костной ткани и снижающих риск развития осложнений.

В качестве примера приводим следующую клиническую ситуацию

Пациент Р., 42 года, амб./к № 1578, обратился по направлению терапевта, выявившего очаг деструкции костной ткани нижней челюсти во фронтальном участке при проведении рентгенологического исследования.

Объективно. Слизистая оболочка в области 34-44 зубов гиперемирована, переходная складка сглажена. Пальпаторно определяется крепитация и хруст кортикальной пластинки в области 34-44 зубов, перкуссия их слабо болезненна.

На обзорной рентгенограмме в области 34-44 зубов определяется очаг деструкции костной ткани с четкими контурами размером 9х4 см (рис. 48).

Диагноз. Радикулярная киста нижней челюсти.

Лечение. Под общим наркозом проведен разрез по зубодесневому краю. Отслоен слизисто-надкостничный лоскут, основанием обращенный к переходной складке (рис. 48).

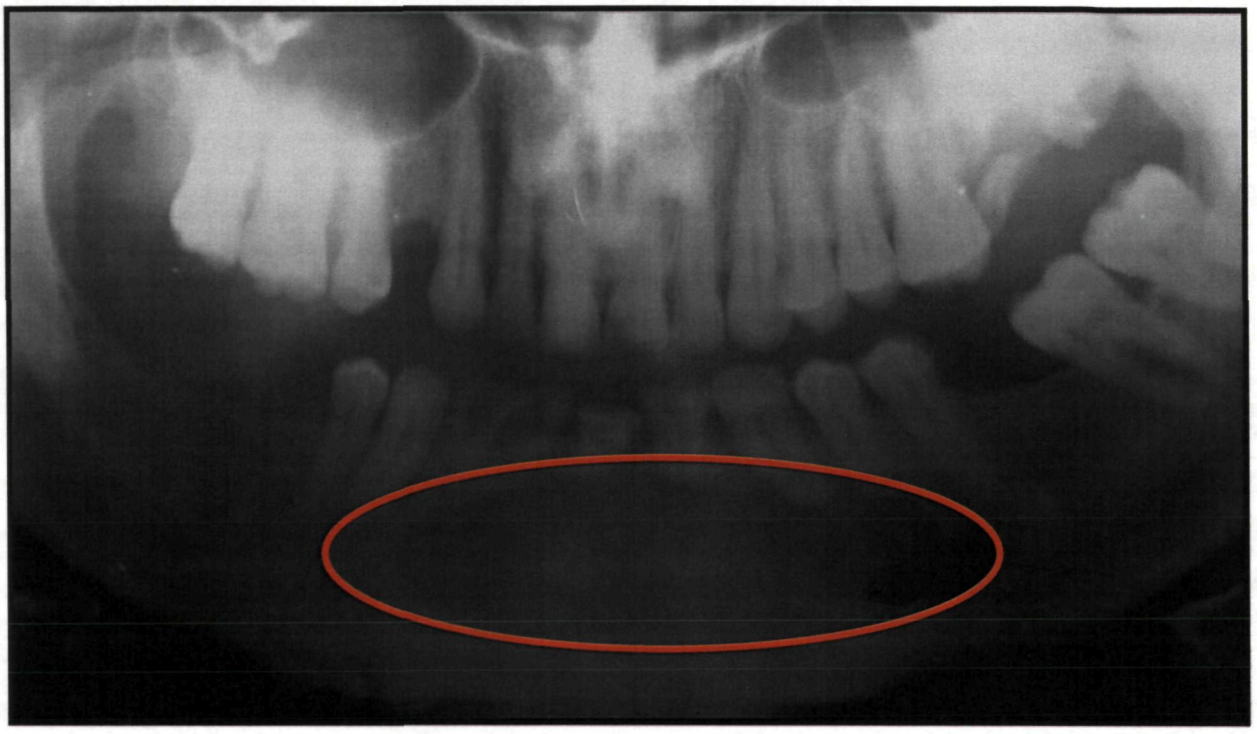

Рис. 48. Отпечаток ортопантомограммы больного Р. Радикулярная киста нижней челюсти размером 9х4 см в области 34-44 зубов

Рис. 49. Тот же больной. Вид в полости рта

Визуально компактная пластинка без повреждений, истончена. Шаровидными и фиссурными борами с охлаждением физраствором перфорирована наружная кортикальная пластинка нижней челюсти в проекции

верхушек корней 34-44 зубов. Вскрыта полость кисты, содержащей 4-5 мл красно-бурой жидкости (рис. 50). Оболочка кисты удалена, произведен тщательный кюретаж, медикаментозная обработка раствором «Мирамистина». Костная полость биорезорбируемым материалом не заполнялась, слизисто-надкостничный лоскут уложен на место и ушит узловыми швами кетгутом (рис. 51-54). Наружно – холод и давящая повязка на 12 часов.

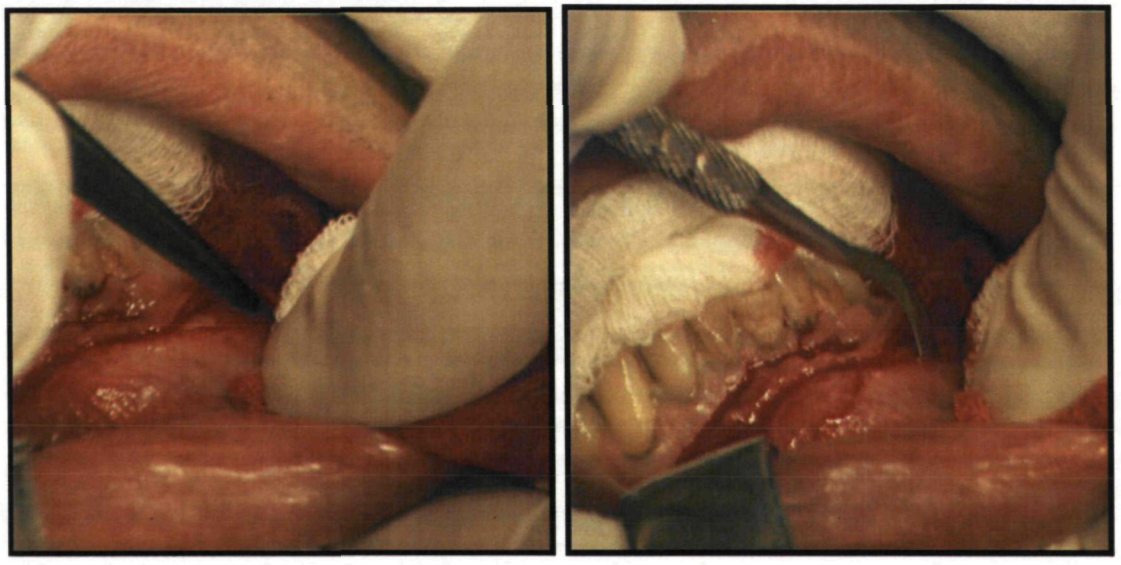

Рис. 50. Тот же больной. Вид в полости рта. Отслаивание слизисто-надкостничного лоскута

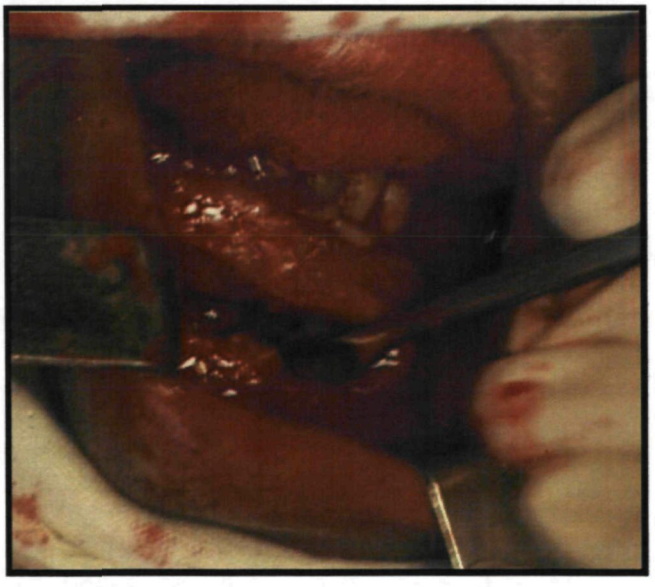

Рис. 51. Тот же больной. Вид в полости рта. Удаление оболочки кисты

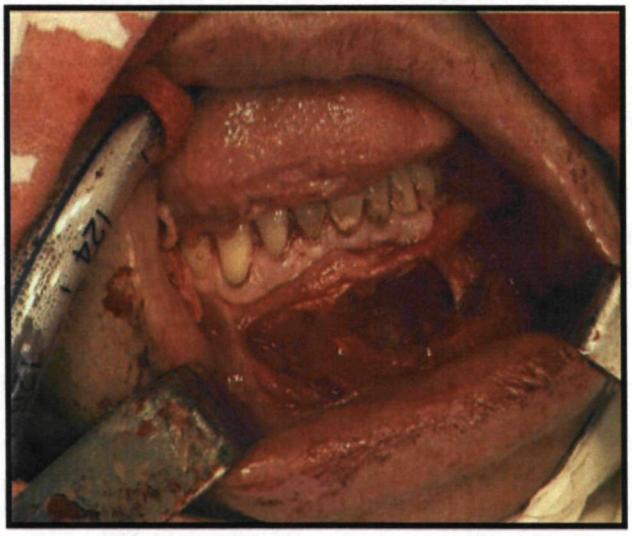

Рис. 52. Тот же больной. Вид в полости рта. Костная рана после удаления оболочки кисты

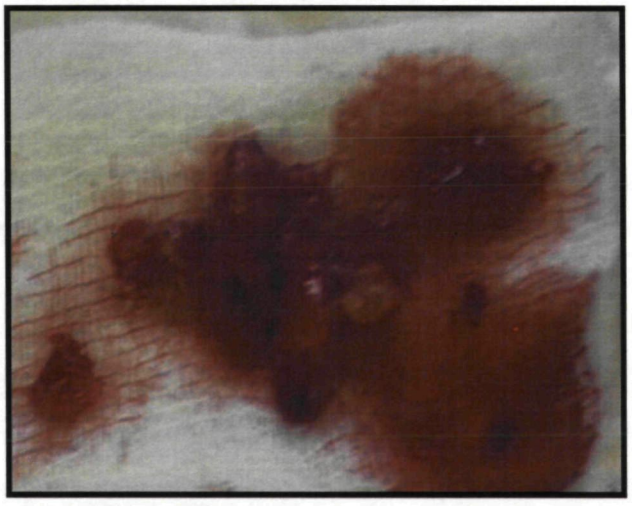

Рис. 53. Удаленная киста с оболочкой

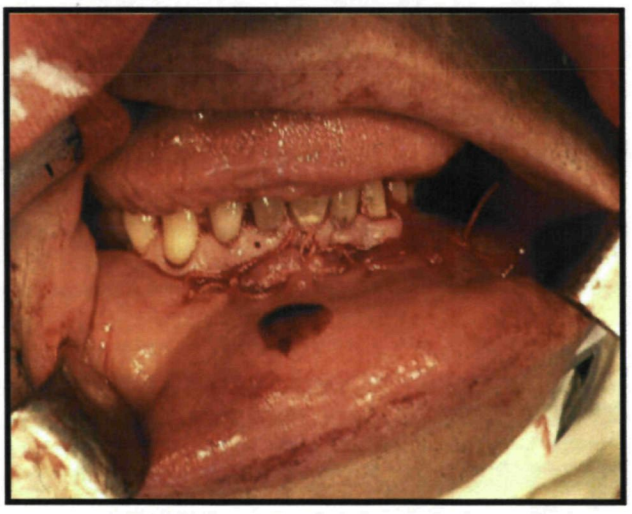

Рис. 54. Тот же больной. Вид в полости рта. Ушитый слизисто-надкостничный лоскут

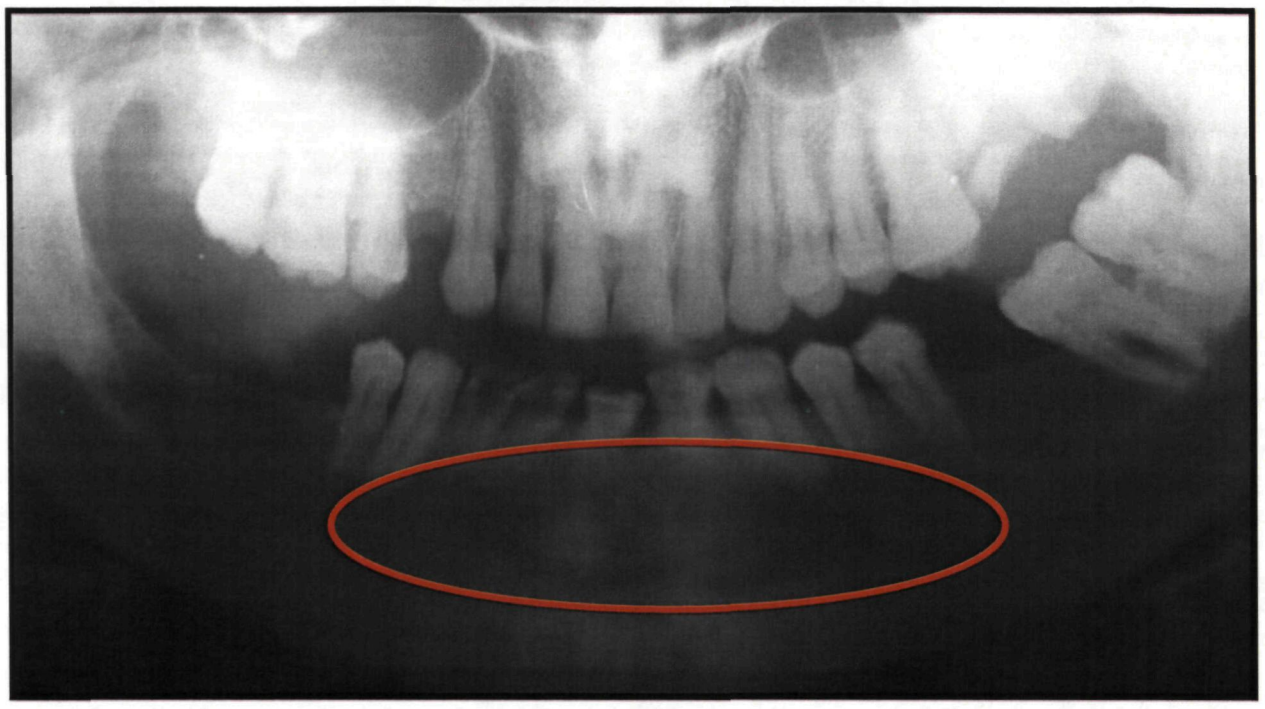

Рис. 55. Тот же больной. Отпечаток ортопантомограммы через 12 месяцев после операции цистэктомии

На рентгенограмме, выполненной через 12 месяцев после операции, хорошо видно, что восстановление костной структуры, характерное для собственных тканей в полной мере еще не произошло (рис. 55). Отчетливо видны границы костного дефекта, а рентгенологическая структура собственно костной ткани в данной зоне практически мало чем отличается от дооперационной. Кроме этого, в послеоперационном периоде из-за нагноения кровяного сгустка, выполнившего дефект, больной прошел курс антибиотикотерапии, а рана неоднократно дренировалась.

Таким образом, в группе контроля было прооперировано 22 мужчины и 20 женщин. При обобщении результатов осмотра и обследования 182 прооперированных больных у них были выявлены следующие осложнения, возникшие после оперативных вмешательств по поводу хирургического лечения хронического периодонтита, одонтогенных кист челюстей, операции удаления ретинированного дистопированного нижнего третьего моляра и реплантации зуба при лечении хронического периодонтита.

У 34,3% больных основной группы производили операцию цистэктомии по показаниям с резекцией верхушки корня под местной анестезией и с заполнением

вторичной костной полости различными остеопластическими материалами. При резорбции костной ткани у верхушки корней зубов до уровня 1/2 длины корня и подвижности зубов II-III степени, в случае сохранения остальной части кортикальной пластины, окружающей корень зуба, проводили цистэктомию без резекции верхушки корня.

Послеоперационный умеренный отек мягких тканей сохранялся в течение 4-5 суток. Болевой симптом был слабо выраженным и существенно не отличался от наблюдаемого у больных контрольной группы. У большинства пациентов послеоперационный период протекал удовлетворительно. Швы снимали на 7-8 сутки после операции. Заживление раны происходило первичным натяжением у 91,6% больных. Осложнение в виде расхождения швов и нагноение раны отмечались у 8,4% больных на ранних этапах послеоперационного периода. После ежедневного промывания раны антисептическими растворами и курса физиотерапии воспалительные явления стихли, раны зажили спустя 10-14 суток.

В контрольной группе операцию цистэктомии с резекцией верхушки корня зуба произвели у 38,1% больных (у 28,6% - на верхней челюсти, у 9,5% - на нижней челюсти). Вторичные костные дефекты у всех больных этой группы вели под кровяным сгустком.

Послеоперационные осложнения развились у 62,5% больных. Расхождение швов с последующим инфильтрированием подлежащих тканей и образованием свищей, наблюдалось у 25,6% больных, а у 12,5% больных через 6-12 месяцев наступил рецидив заболевания. Следует подчеркнуть, что в данной группе наблюдений полное восстановление костных структур во вторичных костных дефектах средних размеров происходило в сроки 1,5-2 года, а в случаях больших и обширных вторичных костных полостей - от 2 до 3 лет.

При хирургическом лечении хронических периодонтитов проводили операцию резекции верхушки корня у 18,6% больных основной группы, из них 7,7% человек прооперировали по поводу воспалительно-деструктивных процессов, локализующихся у верхушки корня 1-го зуба, 30,9% человек - у 2-х зубов, 61,6% человек - более 3-х зубов.

Анализ результатов проведенного лечения через 1, 3, 6 и 12 месяцев показал, что у 92,3% больных оно было эффективным. Жалоб они не предъявляли, зубы полноценно функционировали. На рентгенограмме в сроки от 3 до 6 месяцев отмечалось полное восстановление костной ткани околокорневой зоны.

Ближайшее послеоперационное осложнение наблюдалось у 1 больного в виде нагноения раны, которое удалось купировать после проведения физиотерапии. Отдаленные послеоперационные осложнения были отмечены у 1 больного в виде образования свищевого хода на месте операционного разреза. После проведения повторной операции отмечался удовлетворительный результат.

Контрольную группу составили 33,3% больных, которым после операции резекции верхушек корней пластику вторичной полости остеопластическим материалом не производили. Послеоперационные осложнения в виде нагноения, образования свищей, рецидивов заболевания отмечались 57,1% больных.

Операцию реплантации зуба провели у 25,7% больных основной группы. Удовлетворительный результат по данным рентгенологических и клинических исследований был отмечен у 83,3% больных. У 5,5% больных отмечена острая воспалительная реакция, отек, нагноение, реплантированный зуб не прижился и спустя 7 суток был удален.

В контрольной группе операцию реплантации провели у 19,1% больных. У 50% больных реплантированные зубы были удалены из-за воспалительной реакции и расшатывания.

Операцию удаления ретинированного дистопированного зубов мудрости провели у 24,4% больных основной группы. Положительный результат по данным клинико-рентгенологического исследования был отмечен у 93,3% больных. У 6,7% больных отмечена острая воспалительная реакция, отек, нагноение, которое удалось купировать только после проведения антибиотико- и физиотерапии (аппарат «Оптодан», 10-12 процедур).

В контрольной группе операцию удаления ретинированного дистопированного зубов мудрости провели у 14,3% больных. У 66,7% больных отмечена острая воспалительная реакция, отек, нагноение.

4.2. Оценка эффективности лечения больных с костными дефектами челюстей с использованием остеопластических материалов на основе гидроксиапатита кальция ОМСА-1, 2

Рассмотрим хирургическое лечение больных с использованием остеопластических материалов для замещения костных дефектов челюстей на примере операции сложного удаления восьмых зубов и цистэктомии. В данной группе наблюдений нами использовались препараты серии ОМСА-1, 2. Результаты клинического использования данных остеорепаративных средств показали, что наибольший эффект был достигнут в случаях с костными дефектами среднего и большого размера, что, по-видимому связано с длительной резорбцией данных материалов в костной ране. Образование надкостничного регенерата, а также скорость остео- и ангиогенеза в больших костных дефектах, заполненных данными препаратами, сопоставима с аналогичными процессами, протекающими при заживлении раны под кровяным сгустком в ранние сроки наблюдения (1-3 мес.). Однако, в более поздние сроки (6-12 мес.), в отличие от группы контроля, где к этому сроку еще не просматривалось восстановление трабекулярной структуры костной ткани, в группах с использованием биорезорбируемых средств отмечалось существенное изменение структуры регенерата в костной ране. Характер костного рисунка на рентгенограммах, выполненных спустя 8-10 мес. после операции с использованием препаратов ОМСА-1 и ОМСА-2 был практически идентичен нативной кости. Кроме этого, количество послеоперационных осложнений в виде отека оперируемых тканей, воспаления, гиперемии в указанной группе наблюдений было существенно меньше, чем в группе контроля.

В качестве примера приводим следующую клиническую ситуацию

Больной И., 35 лет, амб./к № 1367, обратился с жалобами на периодические боли в области верхней челюсти слева, появившиеся около года назад. На обзорной рентгенограмме в области верхушки 23 зуба определяется разряжение костной ткани с четкими контурами, размером 3х4 см (рис. 56).

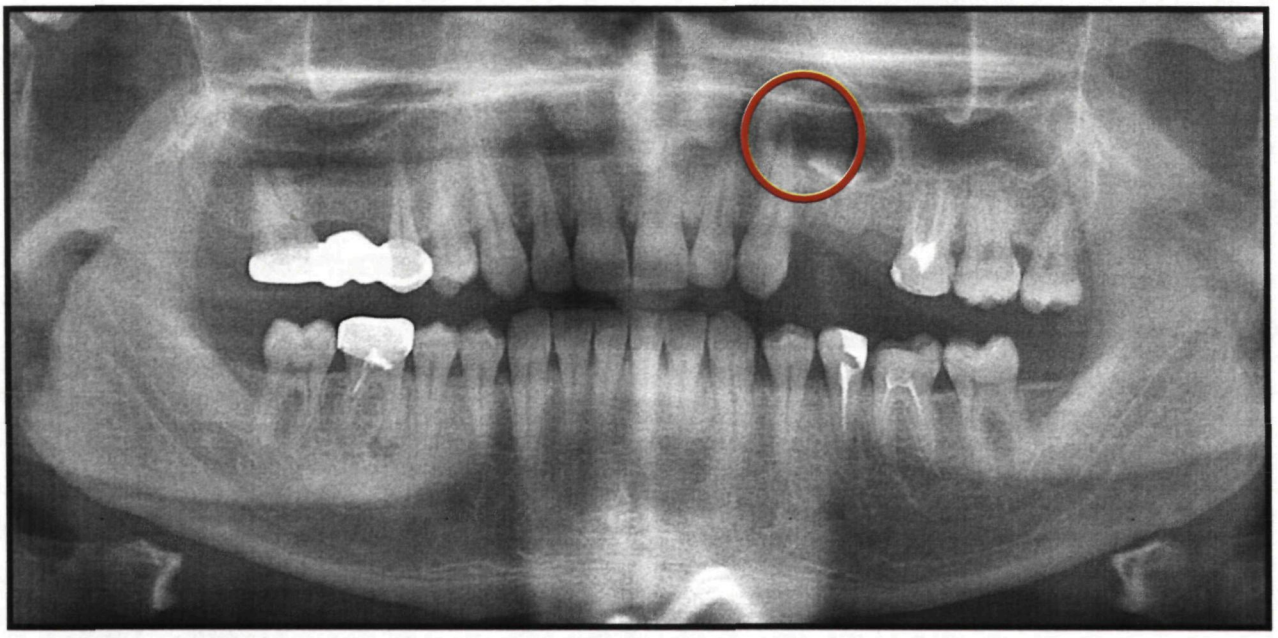

Рис. 56. Отпечаток ортопантомограммы больного И. Радикулярная киста верхней челюсти размером 3х4 см в области 23 зуба

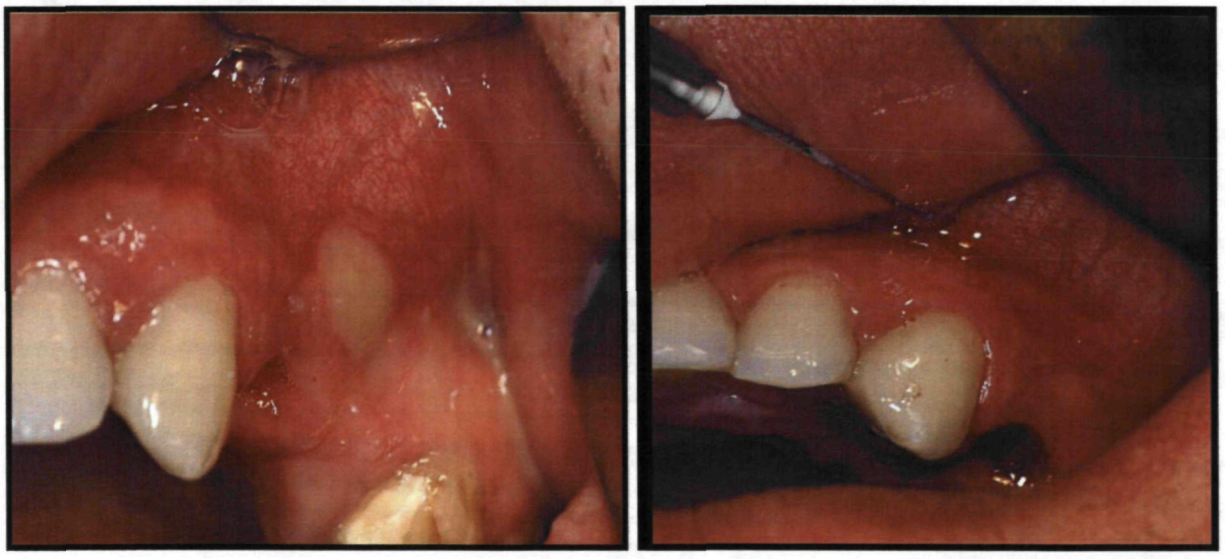

Рис. 57. Тот же больной. Вид в полости рта. Справа - проведение инфильтрационной анестезии в области 23 зуба

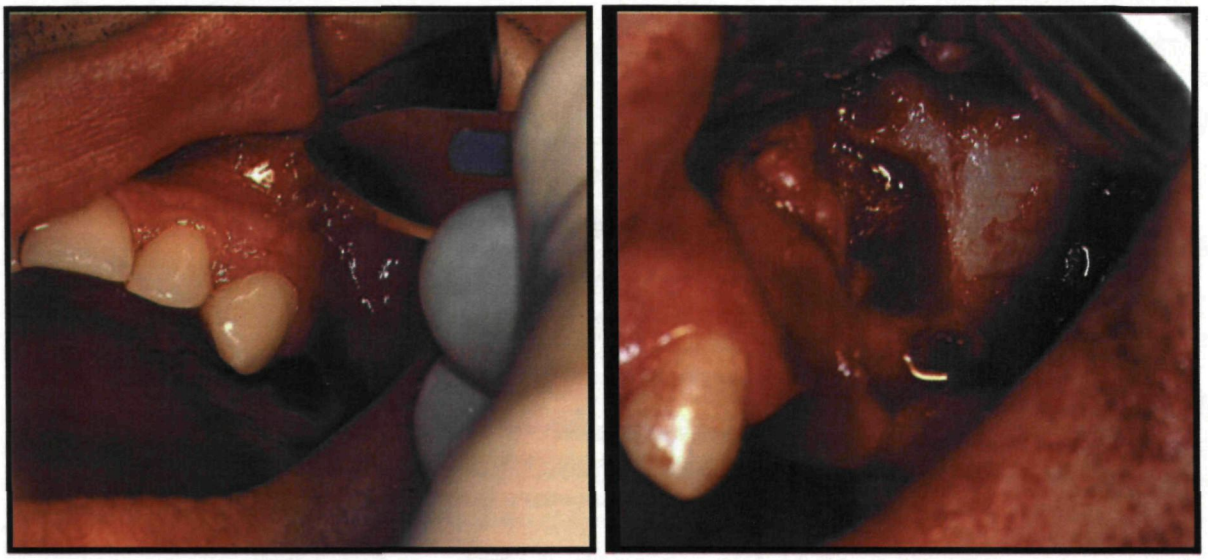

Рис. 58. Тот же больной. Вид в полости рта. Справа -после отслаивания слизисто-надкостничного лоскута

Объективно: слизистая оболочка в проекции дефекта отечна, гиперимирована (рис. 57), ЭОД 23 зуба – более 100 мкА. Диагноз: радикулярная киста верхней челюсти в области 23 и удаленного 24 зубов.

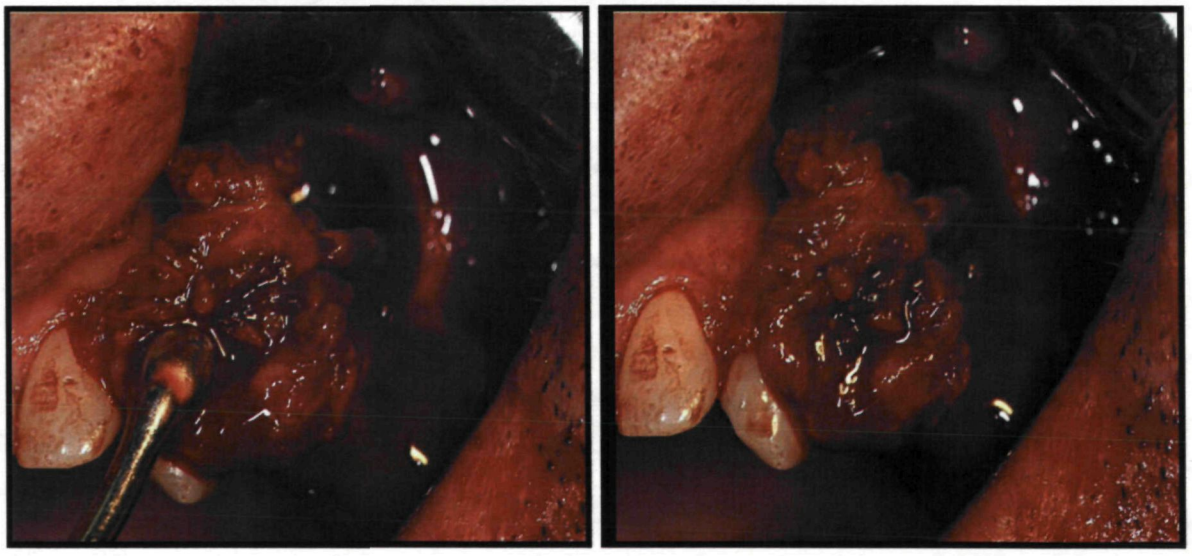

Рис. 59. Тот же больной. Вид в полости рта. Справа - удаление оболочки кисты

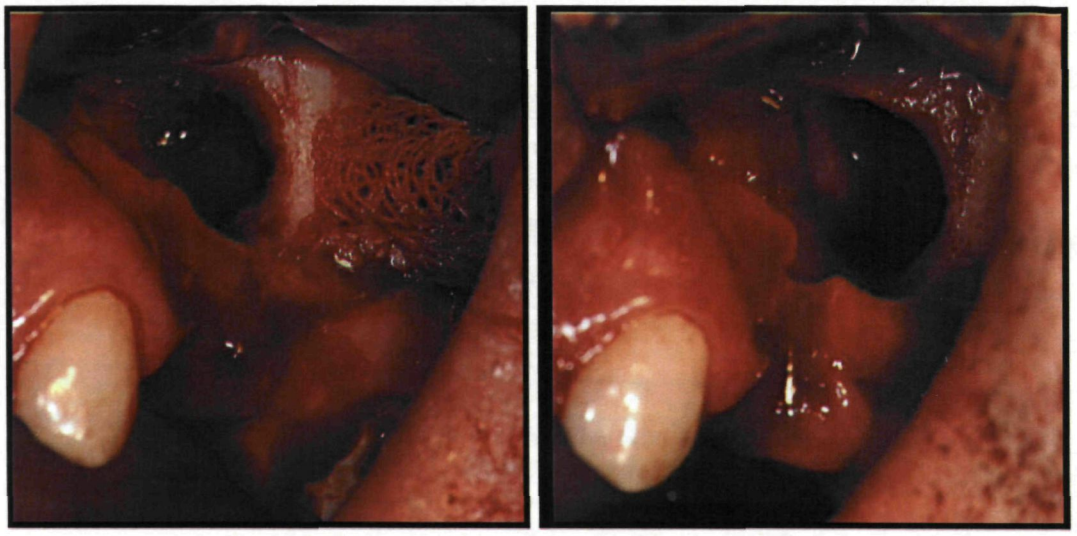

Рис. 60. Тот же больной. Вид в полости рта. Вид костной раны после удаления оболочки кисты

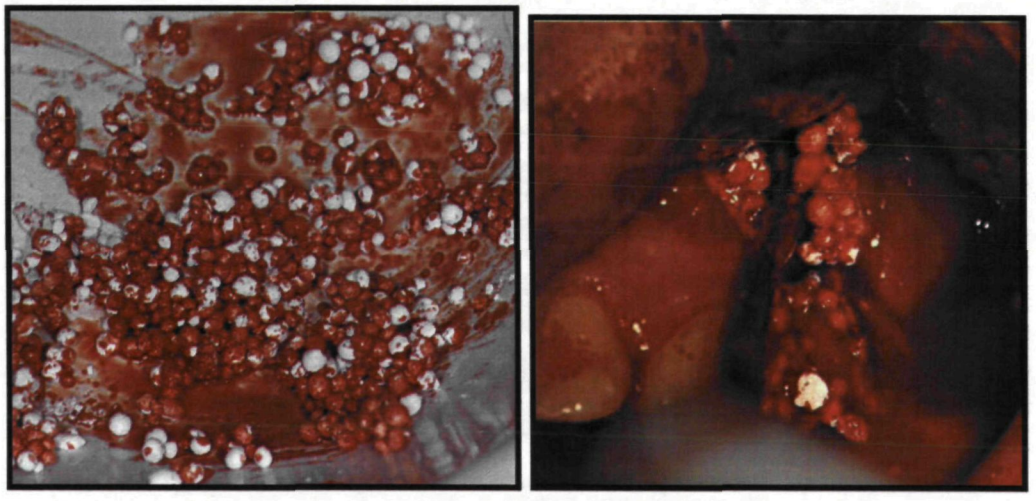

Рис. 61. Гранулы остеопластического материала ОМСА-1. Справа - тот же больной. Вид в полости рта. Заполнение костной полости гранулами ОМСА-1

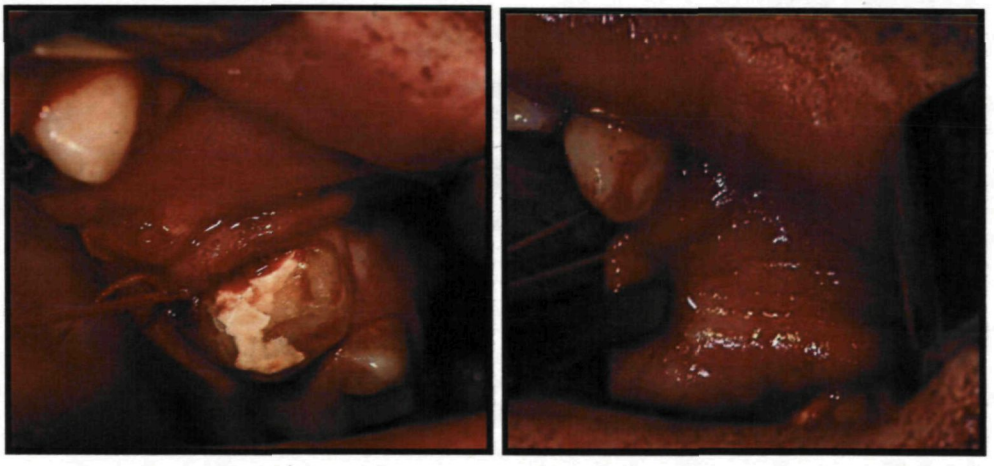

Рис. 62. Мобилизация и ушивание слизисто-надкостничного лоскута на место

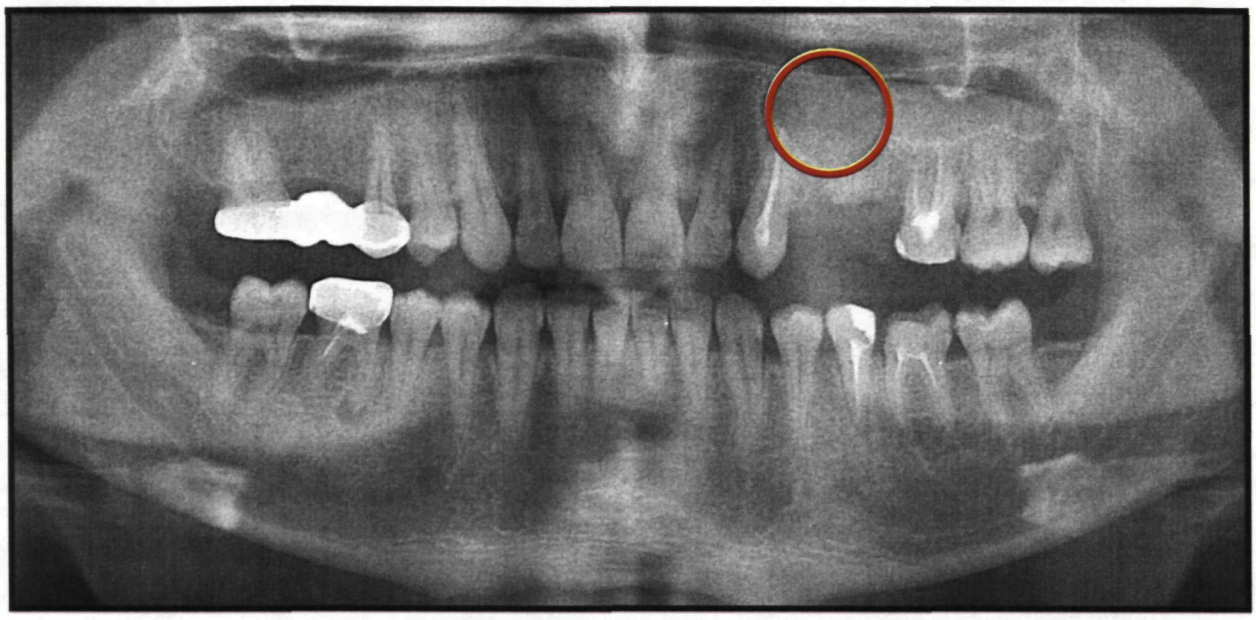

Рис. 63. Тот же больной. Отпечаток ортопантомограммы сразу после операции цистэктомии с заполнением костного дефекта препаратом ОМСА-1

Лечение. Под местным обезболиванием sol. Ultracaini 4% с адреналином 1:100000 проведен разрез и отслоен полный слизисто-надкостничный трапециевидный лоскут, обнаружен узурированный дефект наружной кортикальной пластинки диаметром до 5 см (рис. 58-59). Стенки дефекта расширены с помощью боров, оболочка кисты вылущена и удалена. При ревизии раны установлено, что имеется дефект костной ткани диаметром до 4 см, с сохранением незначительной части внутренней кортикальной пластинки (рис. 60). После костный дефект челюсти промыт раствором антисептика и заполнен ОМСА-1 (рис. 61). Лоскут мобилизован и ушит (рис. 62).

В послеоперационном периоде больной указывает на снижение интенсивности и постепенное прекращение болевых приступов и отмечает лишь болезненность в области разреза. Швы сняты на 10-е сутки.

На рентгенограмме, выполненной через 6 месяцев после операции наблюдается восстановление костной структуры, характерное для собственных тканей, однако еще сохраняются очертания границ костного дефекта (рис. 64).

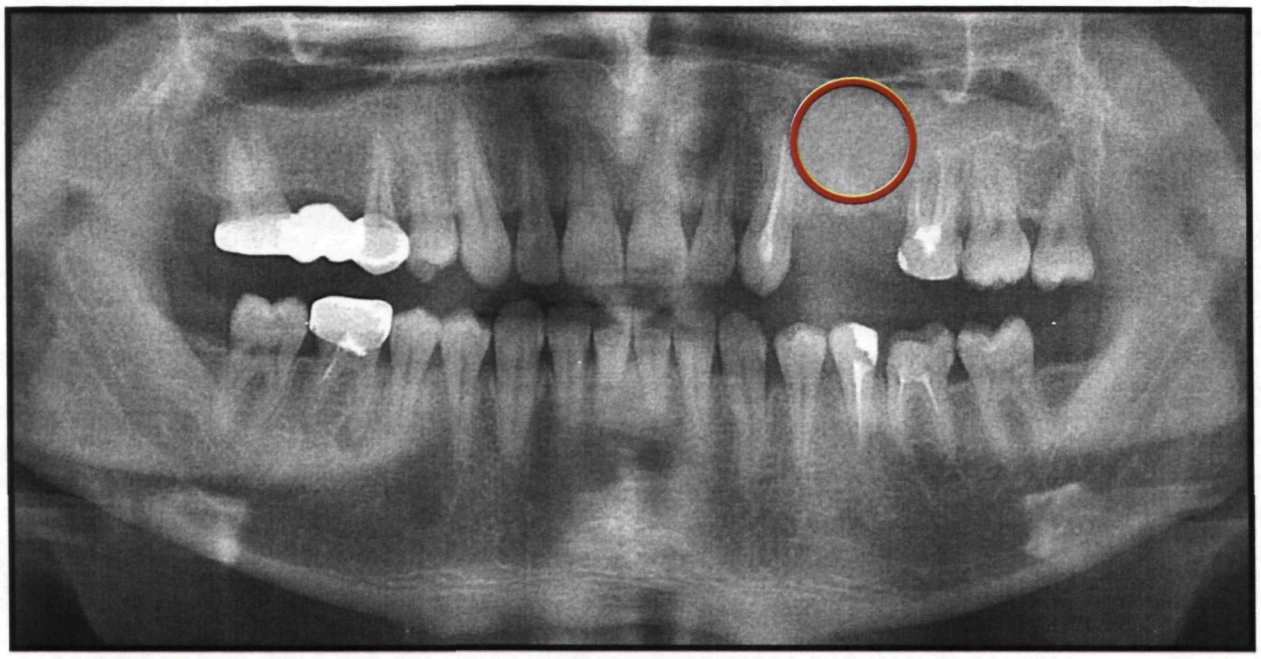

Рис. 64. Тот же больной. Отпечаток ортопантомограммы через 6 месяцев после операции

Следует отметить, что хирургическое лечение больных со значительным по размеру и протяженности костными дефектами имеет ряд особенностей. К числу последних относится необходимость использования остеорепаративных средств с максимально длительным сроком резорбции. По результатам наших экспериментальных исследований к таким препаратам относится ОМСА-2. Сроки резорбирования данного препарата в эксперименте 8-12 месяцев. Использование данного средства, по нашему мнению, показано при лечении значительных по протяженности и величине костных дефектах. Рассмотрим применение данного препарата на примере операции сложного удаления ретенированных восьмых зубов.

В качестве примера приводим следующую клиническую ситуацию

Больная К. 27 лет, обратилась в клинику по направлению врача-стоматолога-терапевта, который рекомендовал в плановом порядке удалить все ретинированные зубы мудрости. При внешнем осмотре - конфигурация лица не нарушена. Открывание рта свободное, безболезненное. В полости рта: слизистая оболочка преддверия рта бледно-розового цвета, достаточно увлажнена.

Отмечено, что 18, 28, 38 не прорезались и смещены (наклонены) в сторону 17, 27, 37 соответственно. На ортопантомограме определяется: 38 наклонен в сторону 37, медиальными буграми прилежит к дистальному корню 37. Диагноз: Ретенция и дистопия 38.

На боковой рентгенограмме нижней челюсти определяется: 18, 28, 38 наклонены в сторону 17, 27, 37 соответственно медиальными буграми прилежат к дистальным корням 17, 27, 37 зубов (рис. 65).

Рис. 65. Отпечаток ортопантомограммы больной К. Ретенция и дистопия 18, 28, 38 зубов

Под мандибулярной анестезией sol. Ultracaini 4% с адреналином 1:100000 произведен углообразный разрез и отслоен слизисто-надкостничный лоскут в области 37, 38. Бором трепанирована компактная пластинка костной ткани альвеолы в области 38 с вестибулярной и ретромолярной сторон. Костная ткань удалена бором с полным выделением коронки 38 и частично - его корня с вестибулярной стороны. Зуб вывихнут элеватором и удален щипцами. При ревизии раны установлено, что имеется дефект костной ткани диаметром до 5 см. После костный дефект челюсти промыт раствором антисептика и заполнен ОМСА-2. Лоскут мобилизован и ушит. Наложена давящая повязка на область угла нижней челюсти слева.

Через 7 дней по желанию пациентки ей были удалены оставшиеся 18, 28 ретинированные и дистопированные зубы мудрости (рис. 66).

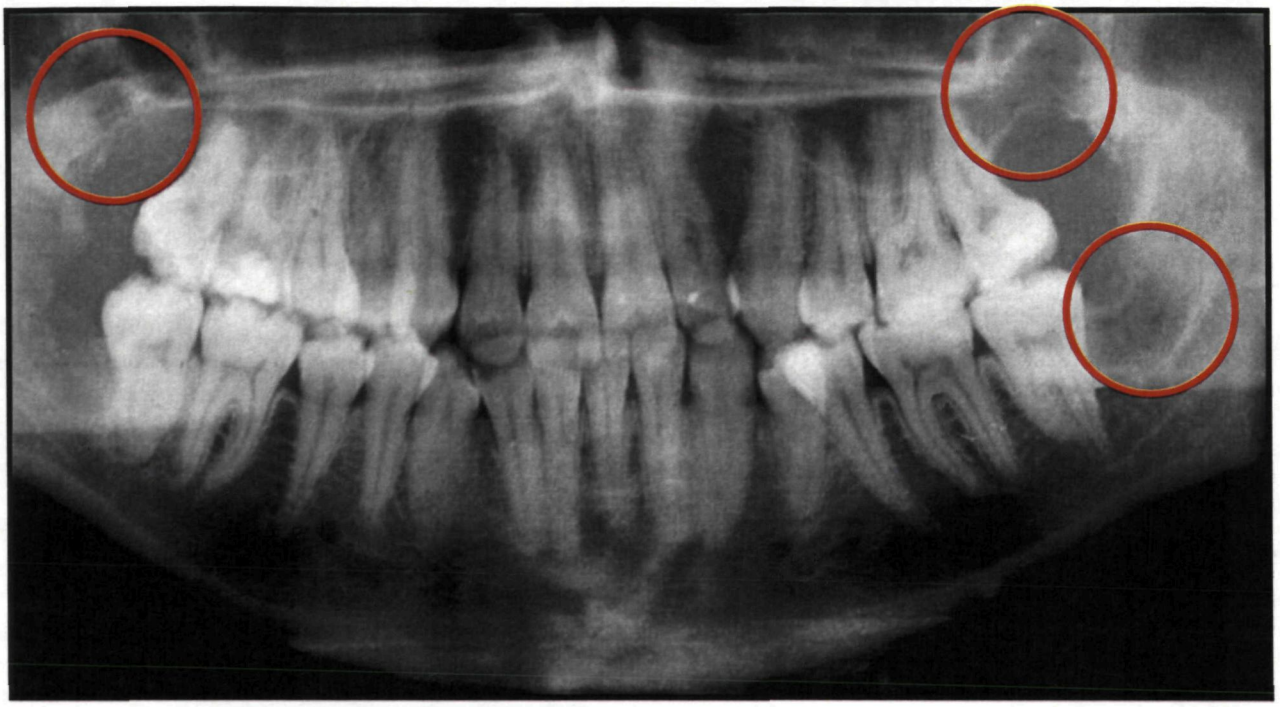

Рис. 66. Та же больная. Отпечаток ортопантомограммы, выполненной непосредственно сразу после проведенных операций

В послеоперационном периоде больная отмечает лишь болезненность в области разреза. Швы сняты на 10-е сутки.

На рентгенограмме, выполненной через 6 месяцев после операции наблюдается восстановление костной структуры, характерное для собственных тканей, однако еще сохраняются очертания границ костного дефекта (рис. 67).

Характерной особенностью использования остеопалстического материала ОМСА-2 является высокая степень биодеградации в сочетании с высоким уровнем остеокондуктивного потенциала, т.е. способностью материала поддерживать и выполнять объем костного дефекта. Кроме этого, биоматериал ОМСА-2 весьма иммунокорректен, а количество послеоперационных осложнений при его использовании минимально. Это важнейшее свойство остеопластических материалов позволяет использовать ОМСА-2 при сложных по протяженности и длительности оперативных вмешательствах.

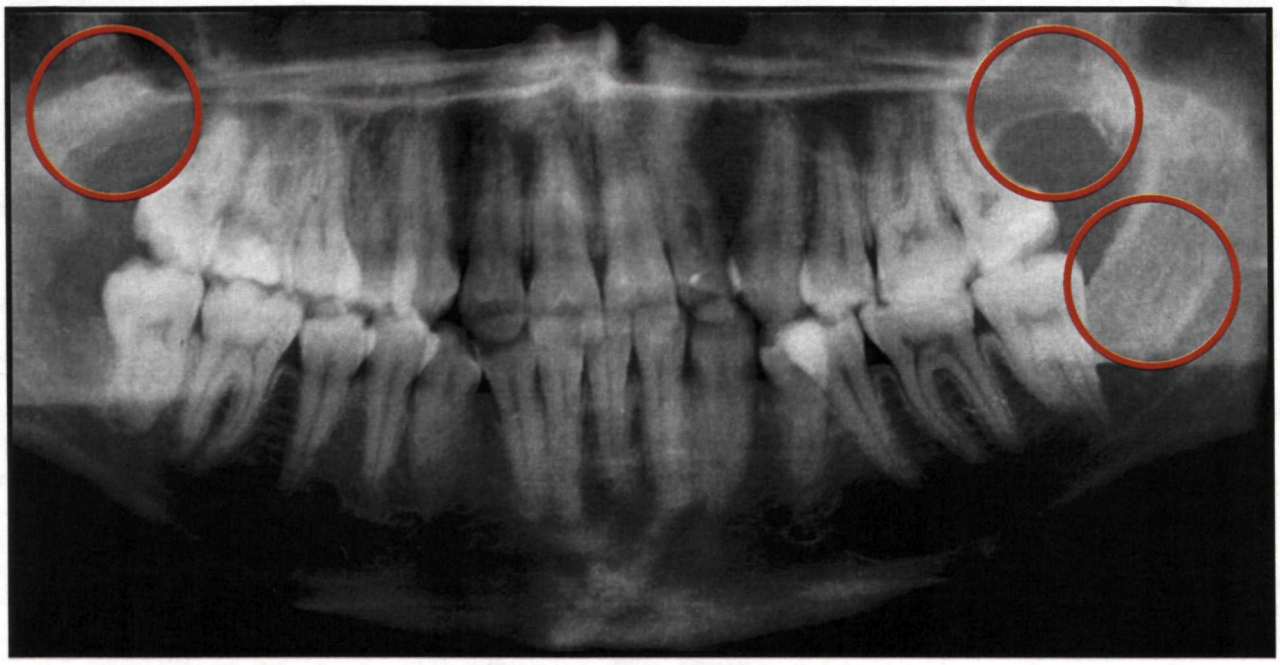

Рис. 67. Та же больная. Отпечаток ортопантомограммы, выполненной через 6 месяцев после проведенных операций

Таким образом, результаты клинических исследований по изучению эффективности использования остеорепаративных средств на основе гидроксиапатита кальция и трикальцийфосфата (ОМСА-1 и ОМСА-2) показали их высокую резорбционную способность в отдаленные сроки наблюдения, что позволяет рекомендовать данные препараты к использованию в средних и крупных дефектах челюстей. Всего в данной группе наблюдения было прооперировано 66 больных – 34 человека в подгруппе с использованием препаратов ОМСА-1 32 человека с ОМСА-2. Количество осложнений при использовании данных средств было незначительным: при использовании ОМСА-1 - 3 из 34 (8,8%) и 2 из 32 при применении препарата ОМСА-2 (6,3%).

Данные клинических и экспериментальных наблюдений позволяют отнести данные материалы к остеокондуктивным средствам, т.е. к препаратам, способным выполнять роль пассивного матрикса для роста новообразованной костной ткани. Их использование в значительно повышает эффективность хирургического лечения больных с одонтогенными кистами челюстей по сравнению с контрольной группой.

4.3. Оценка эффективности лечения больных с костными дефектами челюстей с использованием остеопластических материалов на основе костного коллагена

К основным достоинствам костного коллагена как пластического биоматериала относится его низкая токсичность и антигенность, высокую механическую прочность и устойчивость к тканевым протеазам. Источниками получения коллагена при изготовлении изделий для хирургической стоматологии и челюстно-лицевой хирургии служат ткани богатые этим белком – склеры, кожа, сухожилия, перикард и мозговые оболочки животных (крупный рогатый скот). Важную роль в построении и метаболизме костной ткани играют протеогликаны и их функциональные группы - гликозаминогликаны, которые представляют собой линейные полисахариды, построенные из разных дисахаридных субъединиц. В альвеолярной костной ткани они представлены в основном сГАГ - хондроитин сульфатами. сГАГ являются важным компонентом экстрацеллюлярного матрикса; в периодонте они располагаются в соединительной ткани десны, в стенках сосудов и вдоль всей периодонтальной мембраны. Установлено, что синтез сГАГ всегда предшествует синтезу коллагена [39, 40]. Таким образом, при введении дополнительных количеств сГАГ у клетки возникает возможность сразу приступить к синтезу коллагена, что ускоряет процесс репарации. сГАГ взаимодействуют с молекулами коллагена и влияют на образование коллагеновых волокон (способствуют правильной укладке молекул тропоколлагена в фибриллах, а фибрилл - в волокнах), ограничивая при этом их рост в толщину. сГАГ стимулируют ангиогенез, связывают факторы роста [71]. сГАГ связывают соли кальция и контролируют ход минерализации органического матрикса кости. Подавляя активность ферментов, разрушающих межклеточный матрице, биосинтез медиаторов воспаления и ингибируя действие свободных радикалов, сГАГ обладают также противовоспалительным эффектом.

Учитывая все вышеизложенное, в клинической части исследования использовали 2 препарата на основе костного коллагена и сГАГ – серии «Биотек»

- «Биотек-К» и «Биотек-Б» (крошка и блоки). В данной группе больных было прооперировано 74 человека (38 человек с использованием ОМСБ-1 и 36 с ОМСБ-2). Необходимо отметить, что результаты использования данных препаратов показали достаточно высокую эффективность данного вида остеорепаративных средств при оперативном лечении одонтогенных кист челюстей. В данной группе больных количество послеоперационных осложнений было минимальным – 1 случай из 74 (1,6%). Однако, как показали проведенные исследования, показания к использованию биорезорбируемых средств на основе костного коллагена ограничено величиной и протяженностью костного дефекта.

В качестве примера приводим следующую клиническую ситуацию

Больная М., 28 лет, амб./к №1152, обратилась с жалобами на припухлость в области фронтальных зубов верхней челюсти справа, потерю чувствительности части верхней губы, десен в области центральных резцов. На рентгенограмме определяется очаг деструкции костной ткани с четкими контурами в области 11, 12 зубов верхней челюсти, размером 1 на 2 см (рис. 68). Диагноз: радикулярная киста верхней челюсти в области 11 - 12 зубов.

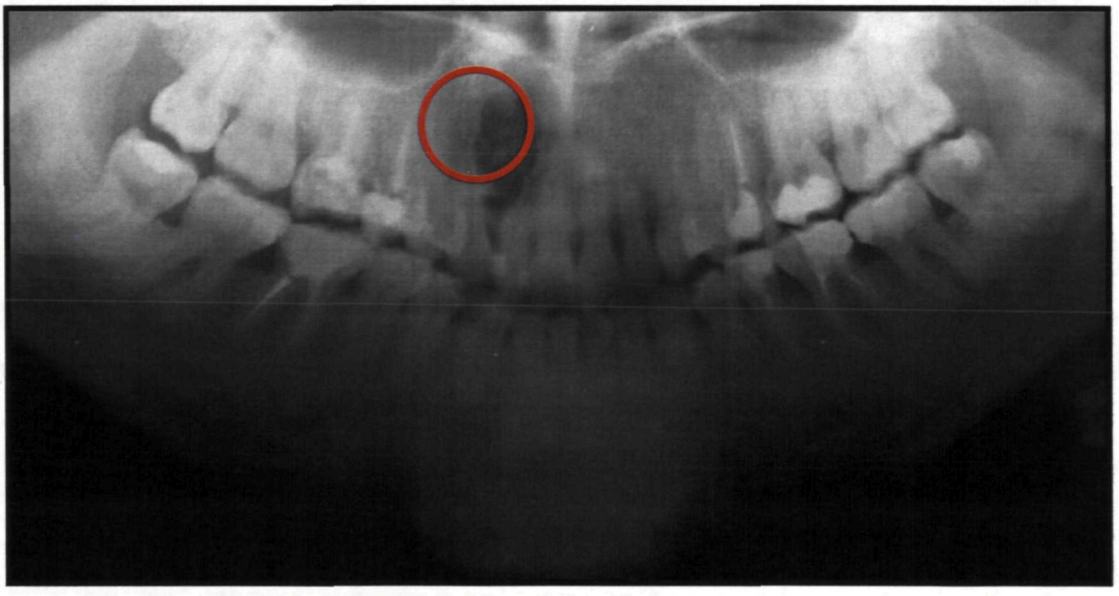

Рис. 68. Отпечаток рентгенограммы больной М. Радикулярная киста верхней челюсти размером 1х2 см в области 11-12 зубов

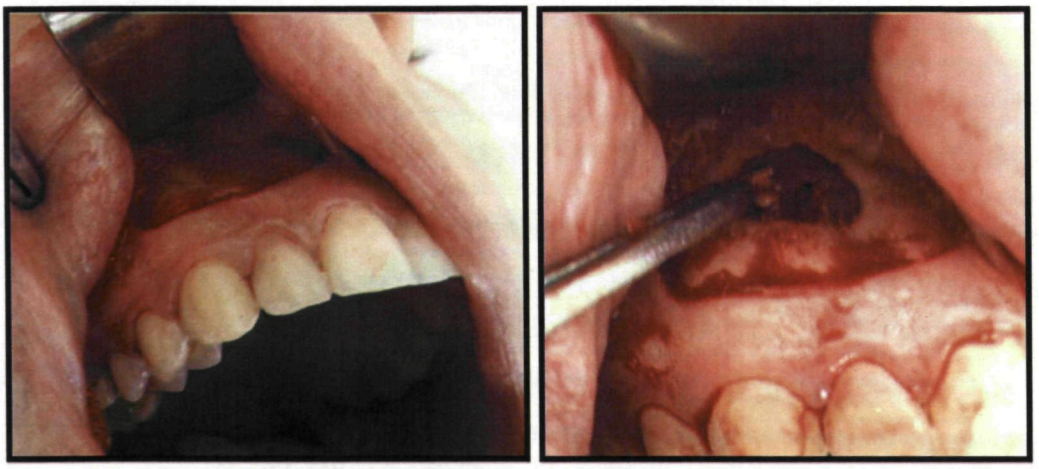

Рис. 68. Та же больная. Вид в полости рта после отслаивания слизисто-надкостничного лоскута. Видна оболочка кисты и резцовый нерв

Рис. 69. Удаленная киста с оболочкой

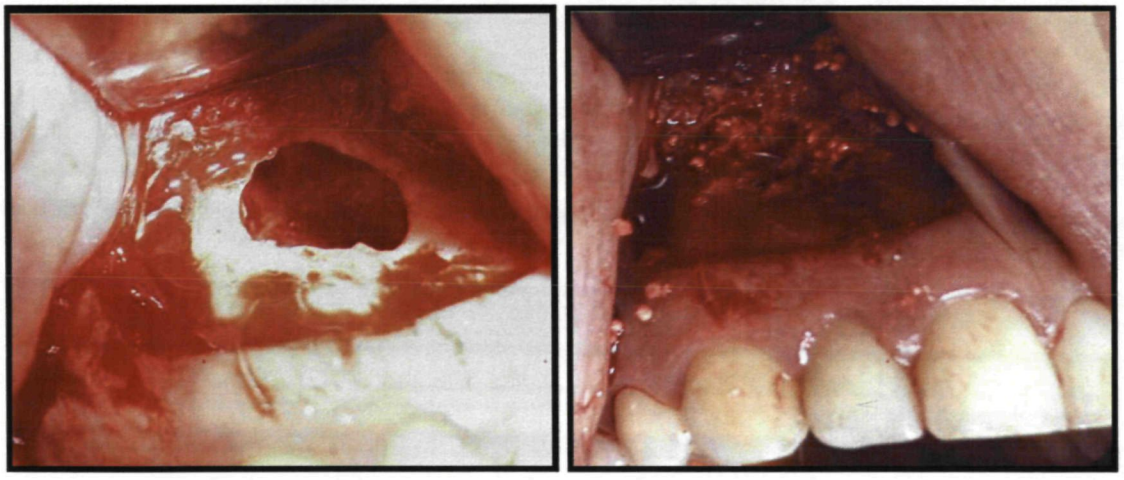

Рис. 70. Та же больная. Вид костной раны после удаления оболочки кисты. Заполнение костной полости ОМСБ-1

Под местным обезболиванием sol. Ultracaini 4% с адреналином 1:100000 проведен трапециевидный разрез, основанием обращенный к переходной складке.

Отслоен слизисто-надкостничный лоскут (рис. 68). После расширения дефекта кортикальной пластинки, проведено удаление пломбировочного материала и оболочки кисты (рис. 69), костная полость промыта растворами антисептиков и заполнена на 2/3 крошкой ОМСБ-1 (рис. 70). Лоскут мобилизован, наложены швы. Послеоперационное течение без особенностей. Отек к 3 дню незначительный, отделяемого по линии швов не наблюдалось, болевой синдром и температура отсутствовали, швы сняты на 8-е сутки. Послеоперационная терапия по схеме (см. главу 2).

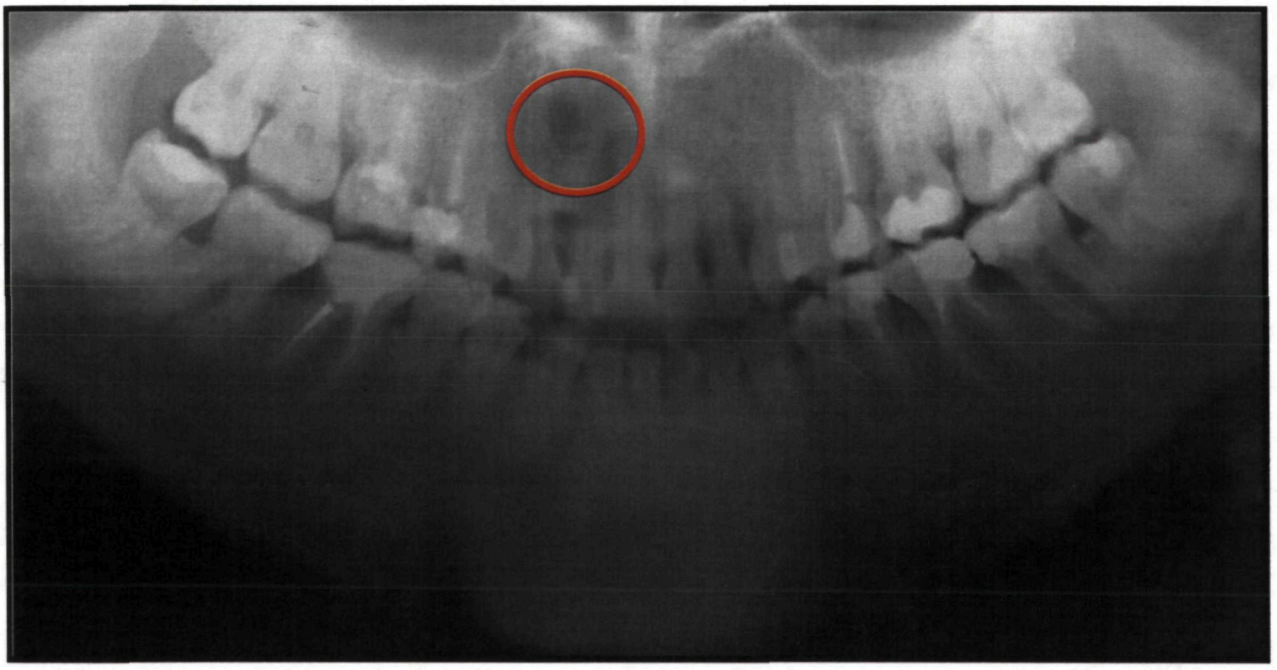

Рис. 50. Та же больная. Отпечаток рентгенограммы через 3 месяца после операции и заполнения дефекта препаратом ОМСБ-1

При рентгенологическом обследовании больного через 3 месяца (рис. 50) определяется восстановление костной ткани, которая заполняет 1/3 дефекта. Однако, даже через 12 месяцев (рис. 51), костная полость не восстановлена на всем протяжении, отмечается не менее половины объема костной полости, не заполненной костным регенератом, и лишь краевой участок по альвеолярному гребню представлен новообразованными костными балочками.

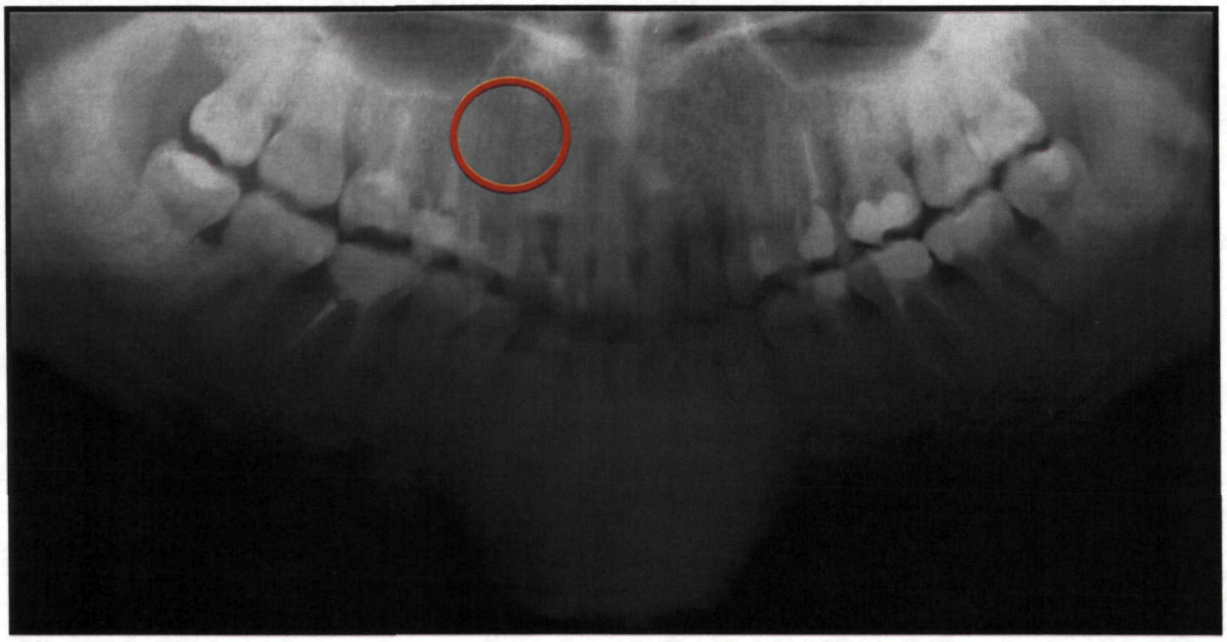

Рис. 51. Та же больная. Отпечаток рентгенограммы через 12 месяцев после операции

Чувствительность кожи лица в области носогубного треугольника – 12 мкА, больная отмечает восстановление чувствительности кожи лица при прикосновении, ЭОД пульпы центральных резцов и клыка – 3-8 мкА.

Такой результат операции с использованием костного коллагена и сГАГ может быть обусловлен рядом причин. Следует отметить, что мы использовали препараты на основе костного коллагена в основном, в случаях заполнения мелких и средних костных дефектов, поскольку сроки резорбции данных материалов (по данным экспериментального исследования) сравнительно короткие – 2-3 месяца. В то же время, подобная скорость резорбции не обеспечивает условий для полноценного ангио- и остеогенеза при выполнении крупных кистозных дефектов челюстей. В этом случае мы отдавали предпочтение биорезорбируемым препаратам на основе гидроксиапатита кальция с более длительными сроками резорбции (6-12 месяцев и более).

Следовательно, недостаточный репаративный остеогенез костной ткани в приведенной клинической ситуации объясняется необоснованным использованием препарата ОМСБ-1, без учета истинного размера костного дефекта, особенно по его глубине. С другой стороны, применение препаратов на

ОСМБ-1 в мелких и средних костных дефектах показало их высокую эффективность.

В качестве примера приводим следующую клиническую ситуацию.

Больная И., 17 лет, амб./к №2231, обратилась с жалобами на кровотечение из лунки выбитого зуба и боль в области верхней губы, затрудненный прием пищи. Со слов больной, она упала на ступеньках учебного заведения и выбила 21 зуб, а 22 зуб практически полностью был вывихнут. Появилось кровотечение из лунки удаленного зуба и лунки соседнего зуба. Больная взяла выпавший зуб и обратилась к врачу.

При внешнем осмотре определяется припухлость верхней губы. Кожа губы синюшного цвета. Поднижнечелюстные лимфатические узлы не увеличены. Открывание рта свободно. При пальпации верхней губы определяется. Лунка 21 заполнена кровяным сгустком, слизистая оболочка десны в области 21,22 гиперемирована, пальпация альвеолярного отростка в этой области болезненная, наружная стенка альвеолы 21, 22 сохранена (рис. 52). 22 зуб был извлечен без труда из лунки. 21 и 22 зубы - интактны.

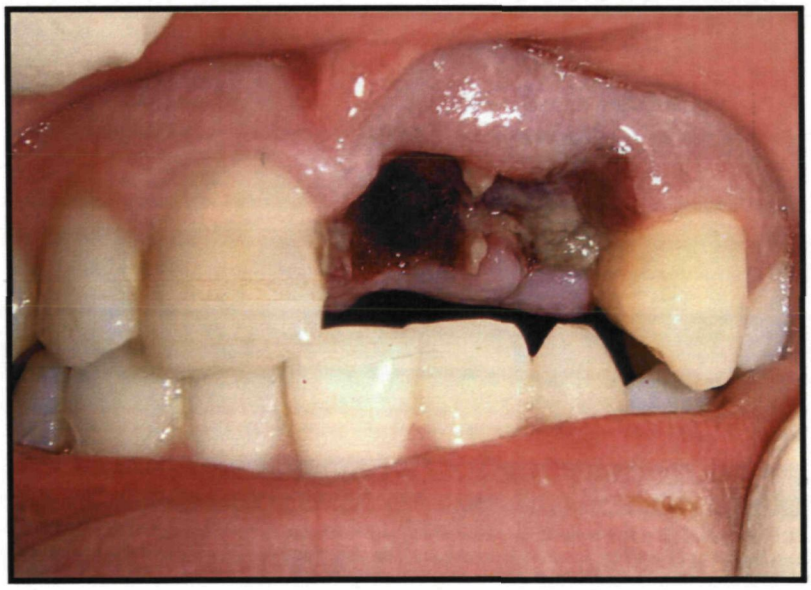

Рис. 52. Больная И. вид в полости рта лунок 21 и 22 зубов, заполненных кровяным сгустком

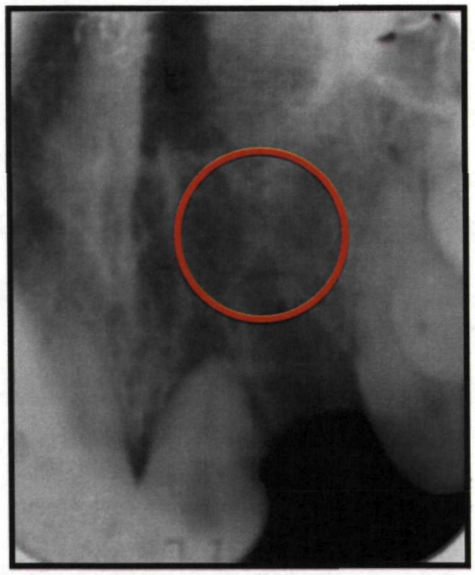

Рис. 53. Та же больная. Отпечаток прицельной рентгенограммы перед проведение операции реплантации

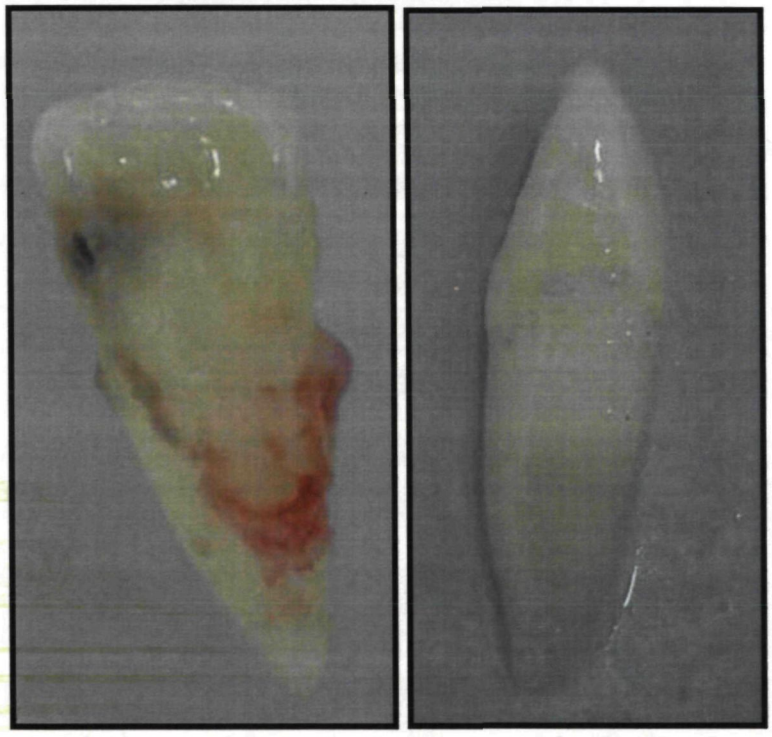

Рис. 54. Та же больная. Удаленные 21 и 22 зубы

Под инфильтрационной и резцовой анестезиями sol. Ultracaini 4% с адреналином 1:100000 кюретажной ложкой удален кровяной сгусток из лунок 21 и 22 зубов. Удаленные зубы промыты раствором антибиотиков, произведена экстирпация пульпы, произведены медикаментозная обработка каналов и пломбирование корневых каналов методом латеральной конденсации гуттаперчи (рис. 55). Зубы введены в собственные лунки, предварительно заполненные

остеопластическим материалом ОСМБ-1, пропитанным собственной кровью пациента. Зубы выведены из окклюзии и зафиксированы металлической шиной, прикрепленной к соседним зубам при помощи фотокомпозита Filteck Supreme (рис. 56).

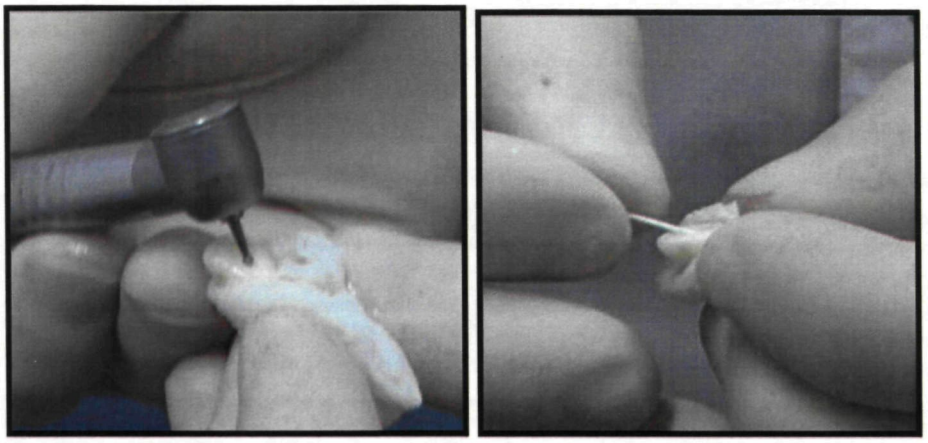

Рис. 55. Та же больная. Эндодонтическое лечение корневых каналов удаленных 21 и 22 зубов

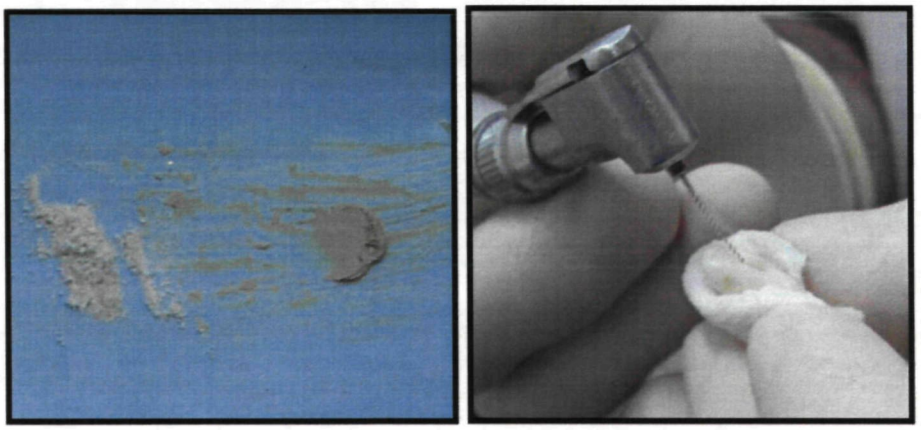

Рис. 56. Та же больная. Пломбирование корневых каналов удаленных 21 и 22 зубов

Рис. 57. Та же больная. Вид в полости рта 21 и 22 зубов после наложения шины

Рис. 58. Та же больная. Отпечаток прицельной рентгенограммы через 6 месяцев после проведения операции реплантации

При рентгенологическом обследовании больной через 6 месяцев (рис. 58) определяется восстановление костной ткани на 1/3 костного дефекта. На рентгенограмме выполненной через 12 месяцев (рис. 59), костная ткань восстановлена на всем протяжении дефекта.

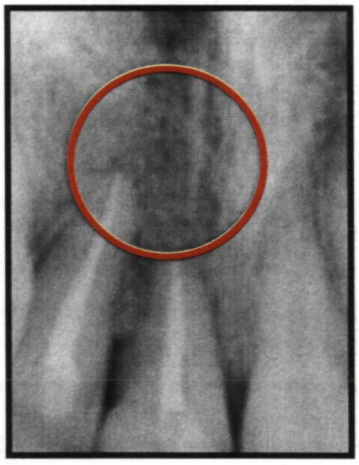

Рис. 59. Та же больная. Отпечаток прицельной рентгенограммы через 12 месяцев после проведения операции реплантации

Рис. 60. Та же больная через 6 месяцев после проведения операции реплантации

Следующая клиническая ситуация.

Больная А., 32 года, амб./к №1679, обратилась с жалобами на припухлость в области 24, 25 зубов верхней челюсти слева. На рентгенограмме определяется очаг деструкции костной ткани с четкими контурами в области 24, 25 зубов верхней челюсти, размером 2 на 1 см. Диагноз: радикулярная киста верхней челюсти в области 24, 25 зубов.

Перед хирургическим лечением было проведено дополнительное исследование ЭОД пульпы зубов, прилежащих к кисте. ЭОД 24, 25 зубов – 35-50 мкА.

Под местным обезболиванием sol. Ultracaini 4% с адреналином 1:100000 проведен трапециевидный разрез, основанием обращенный к переходной складке. Отслоен слизисто-надкостничный лоскут. После расширения дефекта кортикальной пластинки, проведено удаление пломбировочного материала и оболочки кисты, костная полость промыта растворами антисептиков и заполнена на 2/3 препаратом ОСМБ-2 (рис. 61-62). Лоскут мобилизован, наложены швы (рис. 63). Послеоперационное течение без особенностей. Отек к 3 дню незначительный, отделяемого по линии швов не наблюдалось, болевой синдром и температура отсутствовали, швы сняты на 8-е сутки.

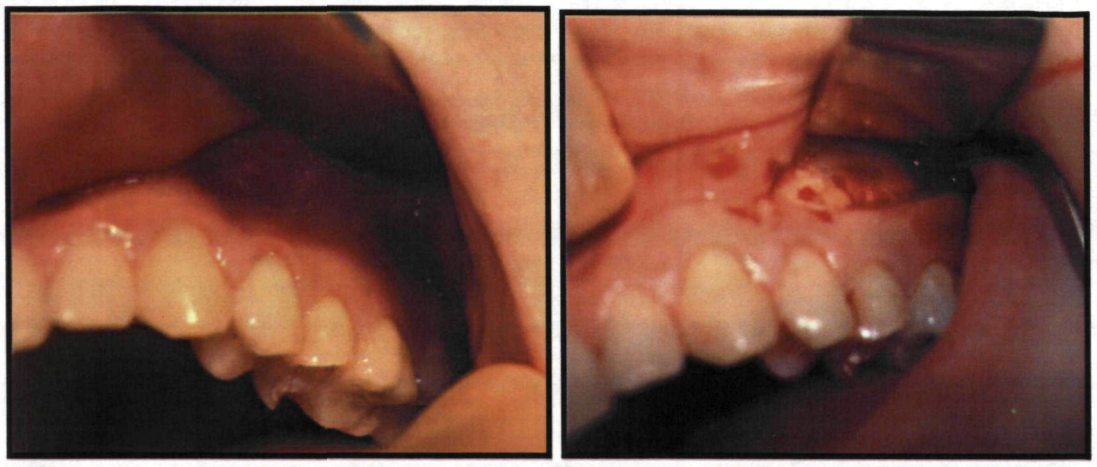

Рис. 61. Вид в полости рта после отслаивания слизисто-надкостничного лоскута

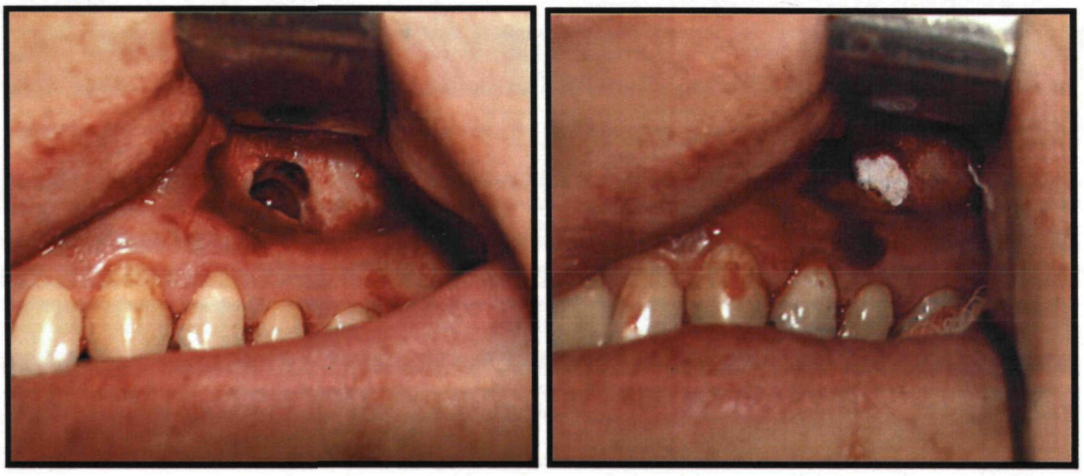

Рис. 62. Та же больная. Вид костной раны после удаления оболочки кисты. Заполнение костной полости ОМСБ-2

Рис. 63. Та же больная. Вид в полости рта после наложения швов

В послеоперационном периоде больная отмечает снижение интенсивности и полное прекращение болевых симптомов. Швы сняты на 10-е сутки. Согласно данным электроодонтодиагностики, проведенной в сроки 1, 3 и 6 месяцев после операции, пульпы зубов – 2-8 мкА.

На рентгенограмме, выполненной через 6 месяцев после операции наблюдается восстановление костной структуры, характерное для собственных тканей.

Таким образом, как показали результаты проведенных клинических исследований по использованию остеопластических средств на основе коллагена, их применение наиболее эффективно в мелких и небольших по протяженности и глубине костных дефектах. Согласно данным экспериментального и клинического исследования, скорость резорбции данной группы материалов наибольшая – от 2 до 4 месяцев, что обуславливает возможность их эффективного использования не только при оперативном лечении одонтогенных кист челюстей мелкого (до 0,5 см) и среднего (0,5-1 см) размера, но и при хирургических вмешательствах на тканях пародонта.

Анализ результатов использования различных способов оперативного вмешательства показал, что количество и тяжесть местных осложнений на 1-3 сутки послеоперационного периода в основной и контрольной группах отличались незначительно. Отек местных тканей отмечали у 36,2±0,5% больных контрольной группы, в основной группе – у 34,3±0,4%. Гиперемию тканей отмечали у 35,7±0,5% больных контрольной группы, в основной группе – у 40,9±0,7% больных (рис. 64).

Рис. 85. Количество и вид местных послеоперационных осложнений

Местные явления воспаления в области оперируемой зоны отмечали у 28,6±0,3% больных контрольной группы, в основной группе – у 51,4±0,7% больных. Местная воспалительная реакция была наиболее характерна при

использовании остеопластических материалов, поскольку одним из факторов начала биорезорбирования материалов является обязательное присутствие макрофагов. На боль различной интенсивности в оперируемой области указали 37,1±0,2% больных контрольной группы, в основной группе - 24,3±0,6% больных (рис. 87). Данная реакция в обеих группах обычно носила кратковременный характер и значительно снижалась в сроки 3-7 суток после оперативного вмешательства.

Рис. 65. Количество и вид местных послеоперационных осложнений

В результате клинических исследований было установлено, что после хирургического лечения больных, проведенного без заполнения послеоперационного дефекта различной величины остеопластическим материалом (контрольная группа), по данным рентгенологического исследования через 1 месяц просвет костной полости был занят незначительным затемнением по плотности, через 3 месяца у 54,4% больных отмечалось уменьшение диаметра полости на 30-40%, а у 45,6% больных рентгенологическая картина не изменялась. Спустя 6 месяцев у 67,5% тень новообразованной костной ткани просматривалась не четко, наибольшую интенсивность имела только по периферии вторичных костных дефектов. Тень новообразованной костной ткани приобретала трабекулярное строение и сливалась с окружающей неизменной костной тканью у 32,5% больных. Спустя 1 год у 85,6% больных контрольной группы наблюдалось замещение дефекта новообразованными костными структурами на 70-80%, у 14,4% больных – на 90-98%.

По данным рентгенологического исследования при заполнении костной полости препаратом ОСМА-1 при малых костных дефектах (в пределах 1-го зуба) уже к 6 месяцам после оперативного вмешательства кость полностью восстанавливалась (табл. 11).

Таблица 11

Сравнительная оценка оптической плотности костной ткани при пластике мелких и средних костных дефектов в различные сроки наблюдения

Группы	Сроки наблюдения (месяцы)			
	3	6	9	12
Контрольная группа (кровяной сгусток) n=10	130±10	320±10	420±10	580±10
ОМСА-1	300±10*	620±10*	725±5*	830±10*

* - p<0,05 в сравнении с контрольной группой

При больших костных дефектах (в пределах 3-х и более зубов), процесс регенерации костной ткани несколько ускорялся, по сравнению с контрольной группой, однако к 1 году полного восстановления костной ткани не определялось (табл. 12). Таким образом, более или менее значительного ускорения регенерации в основной группе при пластике крупных костных дефектов ОМСА-1, по сравнению с группой контроля (кровяной сгусток), не отмечалось.

Таблица 12

Сравнительная оценка оптической плотности костной ткани при пластике крупных костных дефектов в различные сроки наблюдения

Группы	Сроки наблюдения (месяцы)			
	3	6	9	12
Контрольная группа (кровяной сгусток) n=11	100±10	260±10	290±10	520±10
ОМСА-1	170±10*	290±10*	395±5*	625±5*

* - p<0,05 в сравнении с контрольной группой

Препарат ОМСА-2 в виде крупных гранул по 1-3 мм использовался для заполнения послеоперационного дефекта после операции сложного удаления зубов мудрости, цистэктомии и хирургического лечения хронического периодонтита. Увеличение объема гранул ОМСА-2 было незначительное, что

позволяло более плотно заполнить костный дефект – до ¾ объема раны. Рентгенологические данные в различные сроки наблюдения свидетельствуют об ускорении регенерации костной ткани при использовании ОМСА-2 для заполнения как мелких, так и крупных костных дефектов (табл. 13).

Таблица 13

Сравнительная оценка оптической плотности костной ткани при пластике мелких и средних костных дефектов в различные сроки наблюдения

Группы	Сроки наблюдения (месяцы)			
	3	6	9	12
Контрольная группа (кровяной сгусток) n=10	130±10	320±10	420±10	580±10
ОМСА-2	310±10*	650±10*	730±10*	845±5*

* - p<0,05 в сравнении с контрольной группой

У больных с костными дефектами малых и средних размеров (в пределах 1-2 зубов) к 6 месяцам костная ткань восстанавливалась полностью, оставляя лишь незначительные щелевидные дефекты, выполненные молодыми костными балочками. При костных дефектах значительных размеров, к 6 месяцам после операции на рентгенограммах четко прослеживался трабекулярный рисунок, занимающий большой участок дефекта (до 80-90%) (табл. 14).

Таблица 14

Сравнительная оценка оптической плотности костной ткани при пластике **крупных** костных дефектов в различные сроки наблюдения

Группы	Сроки наблюдения (месяцы)			
	3	6	9	12
Контрольная группа (кровяной сгусток) n=11	100±10	260±10	290±10	520±10
ОМСА-2	245±5*	515±5*	750±10*	850±10*

* - p<0,05 в сравнении с контрольной группой

Оптическая плотность восстановленных участков костной ткани на уровне 600-800 ед., характерных для нативной губчатой костной ткани, отмечалась уже на 7-8-ой месяц после оперативного вмешательства.

Остеопластический материал ОМСБ-1 был представлен крошкой небольших размеров - диаметром 0,25-2 мм. Материал показал высокий остеорепаративный потенциал (табл. 15).

Таблица 15

Сравнительная оценка оптической плотности костной ткани при пластике **мелких и средних** костных дефектов в различные сроки наблюдения

Группы	Сроки наблюдения (месяцы)			
	3	6	9	12
Контрольная группа (кровяной сгусток) n=10	130±10	320±10	420±10	580±10
ОМСБ-1	420±10*	750±10*	820±10*	890±10*

* - p<0,05 в сравнении с контрольной группой

Данные рентгенологического исследования показали, что использование ОМСБ-1 при мелких и средних костных дефектах приводило к полной регенерации костной ткани в области раны к 6 месяцам после оперативного вмешательства. При костных дефектах больших размеров полное восстановление костной ткани происходило к 7-8 месяцам наблюдения (табл. 16).

Таблица 16

Сравнительная оценка оптической плотности костной ткани при пластике крупных костных дефектов в основной в различные сроки наблюдения

Группы	Сроки наблюдения (месяцы)			
	3	6	9	12
Контрольная группа (кровяной сгусток) n=11	100±10	260±10	290±10	520±10
ОМСБ-1	370±10*	690±10*	790±10*	870±10*

* - p<0,05 в сравнении с контрольной группой

В 4 подгруппе для заполнения мелких костных дефектов (в пределах одного зуба) после операции применялся ОМСБ-2. Рентгенологические данные обследования больных данной подгруппы подтвердили, что через 3-4 месяца на месте костного дефекта образовались костные трабекулы, а через 5-6 месяцев границы костного дефекта практически не отличались от собственной костной ткани (табл. 17).

Таблица 17

Сравнительная оценка оптической плотности костной ткани при пластике мелких и средних костных дефектов в различные сроки наблюдения

Группы	Сроки наблюдения (месяцы)			
	3	6	9	12
Контрольная группа (кровяной сгусток) n=10	130±10	320±10	420±10	580±10
ОМСБ-2	280±10*	590±10*	670±10*	805±5*

* - p<0,05 в сравнении с контрольной группой

Несколько иная картина наблюдалась при использовании ОМСБ-2 для пластики крупных костных дефектов. Процессы регенерации костной ткани здесь проходили гораздо медленнее. Результаты, полученные в 4-ой подгруппе практически не отличались от результатов, полученных в группе контроля (кровяной сгусток). Эти данные совпадают с данными, полученными в ходе экспериментального исследования и свидетельствуют о том, что остеопластический препарат ОМСБ-2 показан прежде всего для заполнения мелких и средних костных дефектов (табл. 18).

Сравнительная характеристика показала, что наиболее эффективными для заполнения мелких, средних, и особенно крупных костных дефектов челюстей являются препараты ОМСА-2 и ОМСБ-1. Остеопластические материалы ОМСА-1 и ОМСБ-2 эффективны только при заполнении мелких и средних костных дефектов челюстей.

Таблица 18

Сравнительная оценка оптической плотности костной ткани при пластике крупных костных дефектов в основной в различные сроки наблюдения

Группы	Сроки наблюдения (месяцы)			
	3	6	9	12
Контрольная группа (кровяной сгусток) n=11	100±10	260±10	290±10	520±10
ОМСБ-2	180±10*	290±10*	325±5*	610±5*

* - p<0,05 в сравнении с контрольной группой

Изменение оптической плотности костной ткани при пластике мелких, средних и крупных дефектов челюстей в основной (остеопластический материал) и контрольной группах (кровяной сгусток) носило, в основном, прогрессирующий характер. Однако динамика этого процесса существенно различалась.

Исходя из вышеизложенного, следует, что использование остеопластических материалов на основе гидроксиапатита и костного коллагена, способствует более активному течению регенераторных процессов в дефектах костной ткани, чем в контрольной группе, где костный дефект заживал под кровяным сгустком. При заполнении различных по размеру костных дефектов челюстей исследуемыми остеопластическими материалами оптическая плотность костной ткани была выше, чем в контрольной группе. Сравнительная характеристика показала, что наиболее эффективными при клиническом изучении являются препараты ОСМА-2 и ОСМБ-1, причем как при заполнении мелких и средних костных дефектов челюстей, так и крупных. Остеопластические материалы ОСМА-1 и ОСМБ-2 эффективны только при заполнении мелких и средних костных дефектов челюстей.

Выводы

1. Регенерация костной ткани при использовании остеопластических материалов на основе коллагена и фосфата кальция имеет сходный характер, который проявляется образованием микрокапсул вокруг фрагментов коллагена и частиц гидроксиапатита, в ранние сроки (до 30 суток) эксперимента ангио- и остеогенез наиболее выражен у препаратов серии «Биотек», в отдаленные (90 суток и более) – у препаратов серии «Альгипор». По сравнению с заживлением костного дефекта под кровяным сгустком, регенерация костной ткани с использованием остеопластических материалов, происходит быстрее, в среднем, в 1,4 раза.

2. Реакция мягких тканей при подкожной имплантации изучаемых остеопластических материалов характеризуется образованием фиброзной капсулы, прорастанием грубоволокнистой соединительной ткани через поры материала, клеточной резорбцией и ферментативным лизисом последнего без выраженных признаков воспаления и токсической реакции.

3. С помощью растровой микроскопии установлены оптимальные параметры архитектоники гранул используемых остеопластических материалов, влияющей на ангио- и остеогенез: диаметр и количество микропор, трабекулярное строение, наличие макрополостей с короткими кристаллами гексагональной формы, наличие больших полостных образований в гранулах, которые способствуют быстрой тканевой и клеточной инфильтрации, что ускоряет формирование костного матрикса.

4. Заживление костной раны после цистэктомии в контрольной группе (под кровяным сгустком) приводит к регенерации костной ткани в объеме меньше первоначального. Использование остеопластических материалов после цистэктомии позволяет полностью предотвратить вторичную атрофию костной ткани. Наиболее гладкое течение послеоперационного периода отмечено при использовании остеопластических препаратов серии «Биотек», применение препаратов серии «Альгипор» сопровождалось воспалительной реакцией, в среднем, в 25% случаев.

5. Применение остеопластических материалов при замещении костных дефектов после удаления ретенированных дистопированных зубов мудрости позволяет создать условия для оптимальной регенерации кости и снизить количество воспалительных осложнений по сравнению с методикой ведения раны под кровяным сгустком.

6. Использование остеопластических материалов рекомендуется проводить в зависимости от размера и происхождения костного дефекта челюстно-лицевой области, также рекомендуется внедрение в клиническую практику материалов серии «Биотек» и «Альгипор» - в качестве вспомогательного материала при черепно-челюстно-лицевом остеосинтезе, а также в случае дефицита костной ткани верхней челюсти.

Практические рекомендации

1. Для исследования репаративного остеогенеза при использовании остеопластических материалов рекомендуется использовать экспериментальную модель с подсадкой изучаемых материалов в искусственно воспроизведенный костный дефект, а при изучении токсических свойств и воспалительной реакции – подсадку исследуемых препаратов под кожу.

2. Остеопластические материалы серии «Биотек» показали себя наиболее универсальными препаратами, которые хорошо пропитываются кровью, сохраняют форму, плотно фиксируются в ране и обеспечивюет сохранение ее объема в течение всего срока резорбции.

3. При хирургическом лечении одонтогенных кист, предпочтение следует отдавать остеопластическим препаратам серии «Биотек», как средствам, обеспечивающим наименьшее число воспалительных осложнений в послеоперационном периоде.

4. Использование остеопластических препаратов серии «Альгипор» должно быть ограничено соответствующими клиническими показаниями, с учетом способности материала вызывать более значительную воспалительную реакцию,

медленную перестройку костного регенерата и длительный срок резорбции материала.

5. При пластике больших по объему и протяженности костных дефектов следует использовать материалам с длительным сроком резорбции – серии «Альгипор», при заполнении мелких и средних костных дефектов – серии «Биотек».

СПИСОК ЛИТЕРАТУРЫ

1. Абрамян, С.В. Ортопедическое лечение пациентов с дефектами альвеолярного отростка верхней челюсти с применением метода дентальной имплантации /С.В. Абрамян// Автореф. дисс канд. мед. наук. - Москва, 2006.-23 с.

2. Абрамов, Д.В. Патофизиологическое обоснование оптимального использования современных стоматологических материалов (пластмасс м металлов) в практике дентальной имплантации (экспериментально-клиническое исследование) /Д.В. Абрамов// Автореф. дисс канд. мед. наук. – Санкт-Петербург, 2010. - 25 с.

3. Адонина, О.В. Клинико-рентгенологическая оценка результатов операции имплантации на верхней челюсти с поднятием дна верхнечелюстной пазухи/О.В. Адонина// Автореф. дисс канд. мед. наук. – Москва. - 2009. - 24 с.

4. Аджиев, В.К. Влияние переменного магнитного поля на микроциркуляторное русло и процессы остеоинтеграции после дентальной имплантации /В.К. Аджиев// Автореф. дисс канд. мед. наук. - Москва, 2011. - 25 с.

5. Амхадова, М.А. Современные подходы к обследованию и оперативному лечению пациентов со значительной атрофией челюстей / М.А. Амхадова, Н.А. Рабухина, А.А. Кулаков // Стоматология №3., 2005. С. 45-48.

6. Амхадова, М.А. Хирургическая тактика при использовании метода имплантации у пациентов с дефектами зубных рядов и значительной атрофией челюстей / М.А. Амхадова // Автореф. дисс докт. мед. наук. - Москва, 2005. - 34 с.

7. Альфаро, Ф. Э. Костная пластика в стоматологической имплантологии. Описание методик и их клиническое применение / Ф. Э. Альфаро// Азбука, 2006. - 235 с.

8. Альфаро, Ф. Э. Трансплантация аутогенной кости в стоматологической имплантологии / Ф. Э. Альфаро// Азбука, 2007. - 236 с.

9. Базикян, Э.А., Смбатян Б.С. Восстановление альвеолярного гребня верхней челюсти в дистальных отделах для установки дентальных имплантатов //Клиническая стоматология.- 2008.- №2.-С.4-10.

10. Балин В.Н. Хирургическое лечение одонтогенных кист челюстей/В.Н. Балин// Новое в стоматологии. - 2010. - №4, Спец. вып. - С. 51-61.

11. Бахтинов, А.А. Клинико-рентгенологическая и биохимическая характеристика результатов аутотрансплантации костного мозга в сочетании с препаратами гидроксиапатита для замещения дефектов и костных полостей челюстных костях / А.А. Бахтинов // Автореф. дисс. канд. мед. наук. - Москва, 2005. - 24 с.

12. Белиевская, Р.Р. Эффективность профилактического использования Остеогенона в дентальной имплантации/Р.Р. Белиевская// Автореф. дисс. канд. мед. наук. - Екатеринбург, 2010. - 25 с.

13. Беркель, Х.А. Операция синус-лифтинг при введении имплантатов и последующем протезировании/Х.А. Беркель// Материалы II Международной конференции челюстно-лицевых хирургов. Санкт-Петербург. 2012. – С. 11-12.

14. Белозеров, М.Н. Оценка остеопластических свойств различных биокомпозиционных материалов для заполнения дефектов челюстей / М.Н Белозеров // Дис. канд. мед. наук. - М., 2004.-143 с.

15. Болонкин, И.В. Обоснование использования комбинированного имплантата у больных с атрофией альвеолярных отростков челюстей (клинико-экспериментальное исследование)/И.В. Болонкин// Автореф. дисс. д-ра. мед. наук. Самара. - 2009. - 24 с.

16. Ботабаев, Б.К. Комплексная реабилитация пациентов пожилого и старческого возраста с разными видами адентии/Б.К. Ботабаев// Автореф. дисс. канд. мед. наук. Санкт-Петербург. - 2010. - 24 с.

17. Бусыгин А.Т. Структура челюстных костей взрослого человека в норме и при некоторых патологических состояниях /А.Т. Бусыгин// Автореф. дисс. д-ра. мед. наук. М. - 1963. - 18 с.

18. Булат, А.В. Ключевые факторы выбора внутрикостных имплантатов при частичной адентии / А.В. Булат, В.Л. Параскевич //Новое в стоматологии. - 2000. - №8, Спец. вып. - С.67-73.

19. Воложин, А.И. Особенности тканевой реакции при имплантации

инъекционного полиакриламидного геля, содержащего ионы серебра и гидроксиапатит / А.И. Воложин, А.Б. Шехтер, Т.Х. Агнокова, А.В. Гаврильчак, А.В. Орлов, М.Ш. Мустафаев //Стоматология. -2000. - № 6 - С. 11-15.

20. Гаглоев, В.Х. Клеточные реакции и остеоинтегративные свойства дентальных имплантатов различных систем / Гаглоев, В.Х.// Автореф. дис... канд. мед. наук - М., 2004. - 24 с.

21. Григорьян, А.С. Заживление дефектов альвеолярного отростка при их заполнении различными видами пластического материала (экспериментально-морфологическое исследование) / А.С. Григорьян, А.И. Воложин, М.Н. Белозеров //Проблемы стоматологии и нейростоматологии. -1999.-№3.-С.4-8.

22. Гречишников, В.И. Метод коррекции альвеолярного отростка биокерамическими материалами при дентальной имплантации / В.И. Гречишников, А.А. Долгалев, Н.Н. Заплешко //Проблемы стоматологии и нейростоматологии. - 1999. - №2. - С.31-35.

23. Дагуева, М.В. Клинико-экспериментальное обоснование непосредственной дентальной имплантации при включенных дефектах зубных рядов/М.В. Дагуева//Автореф. дисс.. канд. мед.наук. - Ставрополь, 2011. - 24 с.

24. Зуев, Ю.А. Обоснование выбора конструкции имплантатов для замещения одиночного дефекта зубного ряда / Ю.А. Зуев // Автореф. дисс.канд. мед. наук. - Москва, 2003. - 24 с.

25. Иванов, С.Ю. Стоматологическая имплантология / С.Ю. Иванов, А.Ф. Бизяев, М.В. Ломакин [и др.] // Уч. пособие. - М., 2000. - 63 с.

26. Иванов, С.Ю. Клинические результаты использования различных костнопластических материалов при синуслифтинге / С.Ю. Бизяев, А.Ф.Ломакин, М.В. Панин //Новое в стоматологии. - 1999. - №5. - С.51-55.

27. Иванов, С.Ю. Новое поколение биокомпозиционных материалов для замещения дефектов костной ткани / С.Ю. Иванов, Л.И. Гиллер, А.Ф. Бизяев [и др.] //Новое в стоматологии. – 1999. - №5. - С.47-50.

28. Иванов, С.Ю. Монография «Стоматологическая имплантология» / С.Ю. Иванов, Э.А. Базикян, А.Ф. Бизяев [и др.] (под ред. Иванова С.Ю.) Изд. «Гэотар

медицина». – 2004. -140 с.

29. Иванченко, Е.А. Имплантологическое лечение дефектов зубных рядов / Е.А. Иванченко // Автореф. дисс.. канд мед. наук. - Москва, 2010. - 23 с.

30. Ивашкевич, С. Г. Клинико-лабораторное обоснование применения дентальных имплантатов с покрытием электретного типа /С.Г. Ивашкевич// Автореферат дисс.... канд.мед.наук.-М., 2007.- 27 с.

31. Каем, А.И. Клинико-экспериментальное обоснование применения модифицированного электретного покрытия для дентальных имплантатов / Каем А.И. // Дисс.... канд. мед. наук - М., 2007. - 129 с.

32. Карапетян, К.Л. Клинико-функциональная и морфологическая оценка результатов использования внутрислизистых имплантатов при сложных условиях протезирования на верхней челюсти / К.Л. Карапетян // Автореф. дисс. канд. мед.наук. - Москва, 2004. - 24 с.

33. Кулаков, А.А. Хирургические аспекты реабилитации больных с дефектами зубных рядов при использовании различных систем зубных имплантатов / Кулаков, А.А. // Автореф. дис.... д-ра мед. наук. - М., 1997.- 27 с.

34. Кулаков, А.А., Федоровская Л.Н., Хамраев Т.К. Использование резорбируемых мембран при операциях зубной имплантации //Российский стоматолог, журн. - 2000. - №4. - С.21-23.

35. Кулаков, А.А. Особенности проведения непосредственной имплантации с применением имплантатов различных конструкций / А.А Кулаков, Ф.М. Абдуллаев // Новое в стоматологии. 2002. №5. С.34-36.

36. Кулаков, А.А. Подготовка костной ткани челюстей к имплантации опорных элементов зубных протезов / А.А. Кулаков, А.А. Прохончуков // «Стоматология», 2004, №4 -С.44-63.

37. Кулаков, А.А. Непосредственная имплантация и нагрузки в дентальной имплантологии / А.А. Кулаков, Ж.А. Ашуев // «Алфавит стоматологии».- №2-3 2006. С.4-6.

38. Кулаков, О.Б. Особенности одномоментной дентальной имплантации / О.Б. Кулаков //Институт стоматологии. – 2003. - №1(18). - С.115-116.

39. Кулаков, О.Б. Применение различных материалов для костной пластики дефектов альвеолярного отростка челюстных костей в сочетании с дентальными имплантатами / О.Б. Кулаков, В.В. Матюнин, А.А. Докторов, А.Г. Малый //Институт стоматологии. – 2004. - №3(24). - С. 58-61.

40. Кулаков, О.Б. Остеоинтеграция имплантатов из циркония и титана в эксперименте / О.Б. Кулаков, А.А. Докторов, С.В. Дьякова, Ю.И. Денисов-Никольский, К.А. Грётц //Морфология. - 2005. - №1(127). – С. 52-55.

41. Кулаков, О.Б. Замещение одиночных дефектов зубных рядов при помощи остеоинтегрированных имплантатов. Хирургические и ортопедические аспекты / О.Б. Кулаков, С.Н. Супрунов //Институт стоматологии. – 2006 - №-С. 46-48.

42. Кулаков, О.Б. Система стоматологических имплантатов из циркония для замещения дефектов зубных рядов и фиксации эктопротезов лица / О.Б. Кулаков // Автореф. дисс. докт. мед. наук. - Москва, 2007. - 35 с.

43. Коркин, В.В. Клинико-лабораторная оценка результатов дентальной имплантации у пациентов с полным отсутствием зубов/В.В. Коркин// Автореф. дисс. канд. мед. наук. - Москва, 2011. - 35 с.

44. Котова-Лапоминская Н.В. Применение стеклокристаллического остеопластического материала «Биосит СР Элкор» в хирургической и ортопедической стоматологии/Н.В. Котова-Лапоминская// Дис. … канд. мед. наук. – СПб., 2006. - 143 с.

45. Коротких, Н.Г. Комплексная профилактика деформаций альвеолярного отростка после удаления зубов / Н.Г. Коротких, Н.Н. Лесных // «Стоматология», 2004, №1. – С. 23-25.

46. Литвиненко, А.Н. Дентальная имплантация при недостаточном объеме костной ткани альвеолярной части нижней челюсти / А.Н. Литвиненко // Автореф. дис. канд. мед. наук. - Москва, 2005. - 24 с.

47. Лосев, Ф.Ф. Костная пластика с применением мембран: показания к применению, возможные ошибки и нарушения принципа действия направленной тканевой регенерации / Ф.Ф. Лосев, А.В. Жарков // «Стоматология», 2002, №6-27;

48. Очиров, Е.А. Профилактика воспалительных осложнений дентальной

имплантации с применением хлоргексидин-содержащих препаратов / Е.А. Очиров // Автореф. дисс. канд. мед.наук. - Москва, 2005. - 24 с.

49. Омельяненко, Н.П. Влияние фетальной костной ткани на репаративную регенерацию кости / Н.П. Омельяненко, О.А. Малахов // «Вестник травматологии и ортопедии им. Н.Н. Приорова» 2002, №1 с. 35

50. Островский, А.А. Остеопластические материалы в современной пародонтологии и имплантологии / А.А. Островский // «Новое в стоматологии», 2002 -№1. –С 23-35.

51. Малорян, Е.Я. Выбор стоматологических имплантатов при различных видах атрофии челюстных костей / Е.Я. Малорян //Стоматология. -1999. - Т.78.- №5. - С.42-43.

52. Мушеев, И.У. Клиническое обоснование одномоментной нагрузки внутрикостных имплантатов на верхней челюсти / И.У. Мушеев //Алфавит стоматологии. М. №4. – 2006., С.6-10.

53. Неробеев, А.И. Остеоинтегрированные дентальные имплантаты и функциональное протезирование в реабилитации пациентов после реконструкции нижней челюсти васкуляризированным реберным трансплантатом / А.И. Неробеев, Е.В. Вербо, А.А. Кулаков, Р.Ш. Гветадзе, О.Б. Кулаков, А.В. Сохраннов, В.А. Вигдерович, А.Г. Малый // Институт стоматологии. – 2005. - №1(26). - С. 35-37.

54. Неупокоев Н.И., Неупокоева Н.В. Околокорневая киста зубов верхней челюсти, как причина одонтогенного гайморита/Н.И. Неупокоев, Н.В. Неупокоева// Стоматология.- 2001.- т.70. - №3.- С. 62-63.

55. Нечаева, Н.К. Клинико-рентгенологическая диагностика хирургических осложнений дентальной имплантации/Н.К. Нечаева// Автореф. дисс.. канд. мед.наук. - Москва, 2010. - 24 с.

56. Никитин, А.А. Перспективы применения методики дентальной имплантации в челюстно-лицевой хирургии / А.А. Никитин, В.И. Пьянзин //Российский стоматолог, журн. - 2000. - №2. - С.38-40.

57. Никольский, В.Ю. Современное представление об остеоинтеграции

дентальных имплантатов: микродвижения и неминерализованный контактный слой / Никольский В.Ю./ Стоматология - 2005. - №5. - С. 74-76.

58. Никольский, В.Ю. Ранняя и отсроченная дентальная имплантация / В.Ю. Никольский // Автореф. дисс. докт. мед.наук. - Самара, 2007. - 34 с.

59. Панин, А.М. Новое поколение остеопластических материалов (разработка, лабораторно-клиническое обоснование, клиническое внедрение) / А.М. Панин // Дис... докт. мед. наук. - М., 2004.- 198 с.

60. Параскевич, В.Л. Дентальная имплантация. Итоги века / В.Л. Параскевич //Новое в стоматологии. -2000. -№8, Спец. вып. - С.7-15.

61. Параскевич, В.Л. Дентальная имплантация / В.Л. Параскевич //Новое в стоматологии. -2006. - №10. - С.48-59.

62. Параскевич, В.Л. Современные проблемы реабилитации больных с полной адентией. Часть I: Сравнительный анализ методов лечения / В.Л. Параскевич //Пробл. стоматологии и нейростоматологии. - 1999 - №3. - С.42-46.

63. Панов, С.А. Клинические аспекты дентальной имплантации / С.А. Панов // Клиническая имплантология. - 2011. - №3. - С. 55-61.

64. Параскевич, В.Л., Иванов С.Ю. Модифицированная методика синус-лифтинга/ В.Л. Параскевич, С.Ю. Иванов//Стоматологический журнал.- 2006.- №4.- С. 246-250.

65. Перова, М.Д. Клиническое и теоретическое обоснование комплексной программы повышения эффективности дентальной имплантации / М.Д. Перова // Автореф. дисс. докт. мед.наук. - Москва, 1999. - 24 с.

66. Перова, М.Д, Оценка эффективности новой нерезорбируемой ПТФЭ - мембраны при направленной регенерации тканей пародонта / Перова М.Д., Дьяков В.Е., Федотова JI.M., Кортунов Ю.В. // Новое в стоматологии.- 2002.-№6.- С.47-57.

67. Перова, М.Д., Дьяков В.Е. Направленная регенерация кости с новой мембраной из политетрафторэтилена / Перова М.Д., Дьяков В.Е.// Материалы VIII Между нар одной конференции челюстно-лицевых хирургов и стоматологов.- СПб., 2003. - С.127-128.

68. Перова, М.Д. Ткани пародонта: норма, патология, пути восстановлепия / Перова М. Д.//М.: Триада, Лтд., 2005. - 312 с.

69. Полякова, С.В. Состояние тканей пародонта опорных зубов пациентов при протезировании на имплантатах / С.В. Полякова // Автореф. дисс.. канд. мед.наук. - Москва, 2004. - 24 с.

70. Раздорский, В.В. Внутрикостные с памятью формы и накостные имплантанты в лечении больных с адентией верхней челюсти/В.В. Раздорский// Автореф. дис... канд. мед. наук. - 2009. - Красноярск. - 24 с.

71. Робустова, Т.Г. Осложнения при зубной имплантации / Т.Г. Робустова //Стоматология. - 2012.-№1.- С.19-24.

72. Робустова, Т.Г. Немедленная имплантация после удаления зубов / Т.Г. Робустова, А.И. Ушаков, И.В. Федоров // Клиническая стоматология. - 2005 №3. С.42-63.

73. Родионов, И.В. Анодно-оксидные биосовместимые покрытия титановых дентальных имплантатов / Родионов И.В. // Технологии живых систем. - 2006.- №4. - С.28-32.

74. Родионов, И. В. Влияние окисления титана на свойства плазмонапыленных титан-гидрооксиапатитовых и оксидных биосовместимых покрытий дентальных имплантатов /И.В. Родионов// Автореф. дисс... канд.тех.наук.-Саратов, 2004.-20 с.

75. Танфильев, Д.Е. Возрастные особенности гайморовых пазух /Д.Е. Танфильев// Л.: Медицина. 1964. – 260 с.

76. Тлустенко, Е.С. Клинико-метаболические критерии дентального периимплантита / Е.С. Тлустенко // Автореф. дисс. канд. мед.наук.-Москва, 2004 - 24 с.

77. Трунин Д.А. Новые методы хирургического лечения одонтогенных кист челюстей с использованием деминирализованного костного брефоматрикса/Д.А. Трунин// Автореф. дис. … канд. мед. наук.- Самара, 1992. -19 С.

78. Суров, О.Н. Применение имплантатов в стоматологии / О.Н. Суров, А.С. Черникис, В.М. Безруков [и др.] Практ. рекомендации. - М., 1986. -15 с.

79. Суров, О.Н. Имплантат Сурова - альтернатива субпериостальной

имплантации / О.Н. Суров // Новое в стоматологии.-2000.-№8, Спец. вып.-С.47-52.

80. Ушаков, А.А. Разработка и внедрение метода реконструкции вернечелюстной пазухи для синуслифтинга и дентальной имплантации/А.А. Ушаков// Автореф. дис. канд. мед. наук.— Москва. – 2010. – 25 с.

81. Хамадеева, Е.А. Гигиена полости рта после операции дентальной имплантации / Е.А. Хамадеева // Стоматология для всех.— М. – 2011. – С. 34-36.

82. Хобкек, Д.А., Уотсон Р.М., Сизн Л. Руководство по дентальной имплантологии / Хобкек, Д.А., Уотсон Р.М., Сизн Л.// М.: МЕДпрессинформ, 2007.-224 с.

83. Черниченко, А.А., Зыкова Л.Д., Манашев Г.Г. Морфологические аспекты при имплантации титановых конструкций в стоматологии / Черниченко, А.А., Зыкова Л.Д., Манашев Г.Г. // Сиб. мед. Обозрение.-2006.-№3 .-С. 12-16.

84. Шакеров, И.И. Роль сохранения компактного слоя внутренней стенки зубной альвеолы при непосредственной имплантации / И.И. Шакеров // Автореф. дисс. канд. мед.наук. - Москва, 2003. - 24 с.

85. Фарзин, Н. Реакция тканей на коллаген гликозаминогликансодержащие остеопластические материалы с костным гидроксиапатитом (экспериментальное исследование) / Н. Фарзин // Автореф. дисс.. канд.мед.наук. - Москва, 2004. - 24 с.

86. Федяев, И.М. Оценка клинической эффективности применения мембраны аллогенной лиофилизированной твердой мозговой оболочки при непосредственной и ранней отсроченной дентальной имплантации / И.М. Федяев, В.Ю. Никольский // Стоматология, 2003, №3 С.41-55.

87. Федоровская, Л.Н. Экспериментально-клиническое обоснование применения хирургических методов увеличения объема костной ткани альвеолярного отростка при его атрофии на этапах зубной имплантации/Л.Н. Федоровская// Автореф. дисс. канд. мед.наук. - Москва, 2012. - 26 с.

88. Ярошкевич А.В., Осипян Э.М. Зависимость интенсивности остеогенеза от степени интеграции имплантируемого гидроксиапатита /А.В. Ярошкевич, Э.М. Осипян// В сб.: Актуальные вопросы медицины. – Ставрополь. – 2011. – С. 11-13.

89. Avrum R.G. Augmentation des Kieferkomms durch Weichgcwebe гиг Verbesserung d« Aslbetik naeh ungtknstigcr Implantat PositRinierung-Fallbencht/ Avrum R.G. // Inlem. J. Parodontal. & restaur'l Zalmheilfc - 2008. - Bd- IS. 3. - S. 273-277.

90. Bahat, O. Efficacy of implant placement after bone grafting for three-dimensional reconstruction of the posterior jaw / O. Bahat, R.V. Fontanessi //Int. J. Periodont. Rest. Dent. - 2001. - Vol.21. -P.220-231.

91. Balshi, T.J. Mandibular rehabilitation: a case study using inferior cadaver graft / T.J. Balshi, M.J. Magid //Int. J. Oral Maxillofac. Implants. - 1995. - Vol.10. - P.589-594.

92. Baschong, W. Surface-induced modulation of human mesenchymal progenitor cells. An in vitro model for early implant integration / Baschong, W., Jaquiery C., Martin I., Lambrecht T. J. / Schweiz Monatsschr Zahnmed.-2007.-Vol. 117, №9.-P.906-910.

93. Block, M.S. Bifocal distraction osteogenesis for mandibular defect healing / M.S. Block, J. Otten, D. McLaurin, J. Zoldos // Case reports Oral Maxillofac. Surg. - 1996. - Vol.54. - P.1365-1370.

94. Borstlap, W.A. Early secondary bone grafting of alveolar cleft defects: a comparison between chin and rib grafts / W.A. Borstlap, K. Heidbuchel, H. Freihofer //J. Cranio. Max. Fac. Surg. - 1990. - Vol.18. - P.201-205.

95. Bosker, H. The transmandibular implant: a 13-year survey of its use / H. Bosker, R.D. Jordan, S. Sindet-Pedersen, R. Koole //J. Oral Maxillofac. Surg. - 2001. - Vol.49.-P.482-492.

96. Branemark, P.I. Repair of defects in the mandible / P.I. Branemark // Scand. J. Plast. Reconstr. Surg. - 1970. - Vol.4. - P. 100-108.

97. Breine, U. Reconstruction of alveolar jaw bone / U. Breine, Branemark P.I. // Scand. J. Plast. Reconstr. Surg. - 1980. - Vol.14. - P.23-48.

98. Buck, B.E. Human bone and tissue allografts / B.E. Buck, T.L. Malinin. //Clin. Orthop. - 1994.-Vol.303.-P.8-17.

99. Buser, D. Lateral ridge augmentation using auto grafts and barrier membranes: A

clinical study with 40 partially edentulous patients / D. Buser, K. Dula, H.P. Hirt //J. Oral Maxillofac. Surg. - 1996. - Vol.54. - P.420

100. Carlsson, G. Morphologic changes of the mandible after extraction and wearing denture: a longitudinal clinical x-ray cephalometric study covering 5 years / G. Carlsson, Persson G. // Odontol. Review. - 1967. - Vol.18. - P.27-54.

101. Carlsson, G.E. Functional response / G.E. Carlsson, T. Haraldson // Tissue integrated prostheses: osseointegration in clinical dentistry 1985. -P.155-163.

102. Carpio, L. Guided bone regeneration around endosseous implants with anorganic bovine bone material. A randomized controlled trial comparing bioadsorbable versus non-resorbable barriers / L. Carpio, J. Loza, S. Lynch, R. Genco //J. Periodontol. -2000. -Vol.71. -P.1743-1749.

103. Carr, A. Maximum occlusal force levels in patients with osseointegrated oral implant prostheses and patients with complete denture / A. Carr, W.R. Laney // Int. J. Oral Maxillofac. Impl. - 1987. - Vol.2. - P.101-110.

104. Chen, Y. Management of a patient with severe mandibular atrophy. A case study using inferior cadaver graft / Y. Chen, B. Lambert, S. Aziz, H. Israel //Col. Dent. Rev. - 1997. - Vol.2. - P.15-17.

105. Chin, M. Distraction osteogenesis in maxillofaxial syrgery using internal devices: Review of five cases / M. Chin, B.A. Toth //J. Oral Maxillofac. Surg. - 1996. -Vol.54.- P.45-53.

106. Cooper, L.E. Biologic determinants of bone formation for osseointegration: Clues for future clinical improvemens / L.E. Cooper //J. Prosthet. Dent. - 1998. - Vol 80. - P.439-449.

107. Cranin, A.N. Atlas of oral implantology / A.N. Cranin, M. Klein, A. Simons // - New York: Theme Med. Publ., 1993. - 342 p.

108. Donovan, M.G. Maxillary and mandibular reconstruction using calvarian bone grafts and Branemark implants / M.G. Donovan, N.C. Dickerson, L.J. Hanson // J. Oral Maxillofac. Surg. - 1996. - Vol.52. - P.588-594.

109. Fukuda, M. Bone grafting technique to increase interdental alveolar bone height for placement of an implant / M. Fukuda, T Takahashi // Br. J. Oral Maxillofac. Surg. -

2008. - Vol.44. - P.45-52.

110. Fotek, P. D., Neiva R. F., Wang H. L. Comparison of dermal matrix and polytetrafluoroethylene membrane for socket bone augmentation / Fotek, P. D., Neiva R. F., Wang H. L.// A clinical and histologic study // J. Periodontol.-2009.-Vol.80, №5.-P.776-785.

111. Gaggl, A. Distraction implants - a new possibility for augmentative treatment of the edentulous atrophic mandible: case report / A. Gaggl, G. Schultes, H. Karcher //Brit. J. Oral Maxillofac. Surg. - 1999. - Vol.37. - P.481-485.

112. Graves, D.T. Growth factors in periodontal regeneration / D.T. Graves, Y.M. Kang, K. Kose //Compend. Contin. Edu. Dent. - 1994. - Vol.18, Suppl. - P.672S-677S.

113. Gruber, H. Maxillomandibular anatomy and patterns of resorption during atrophy / H. Gruber, P. Soar, C. Ulm //Endosseous implants: scientific and clinical aspects /Ed. by Watzek. - Chicago: Quintessence, 1996. - P.29-62.

114. Gongloff R.K., Motgomery C.K. Experimental study of the use of collagen tubes for implantation of particulate hydroxyapatite / R.K. Gongloff, C.K. Motgomery // J. Oral Maxillofac. Surg. - 2005. -v45. - NQ 11. - P. 845-849.

115. Haga, M., Detailed process of bone remodeling after achievement of osseointegration in a rat implantation model / Haga M., Fujii N., Nozawa-Inoue K., Nomura S. et al. / Anat. Ree. (Hoboken). - 2009. - Vol.292, №i..p.38-47.

116. Howes, R. Platelet derived growth factor enhances demineralized bone matrix induced cartilage and bone formaton / R. Howes, J.M. Bowness, G.R. Grotendorst // Calcif. Tissue Int. - 1988. - Vol.42. - P.34-38.

117. Jackson, I.T. Skull bone graft in maxillofacial and craniofacial surgery / I.T. Jackson, G. Helden, R. Marx //I Oral Maxillofac. Surg. - 1986. - P.949- 955.

118. Jensen, J. Nerve transposition and implant placement in the atrophic posterior mandibular ridge / J. Jensen, O. Reiche-Fischel, S. Sindet-Pedersen // J. Oral Maxillofac. Surg. - 1996. - Vol.55. - P.662-668.

119. Jensen, O.T. Vertical guided bone-graft augmentation in a new canine mandibular model / O.T. Jensen, R.O. Greer, L. Johnson //Int. J. Oral Maxillofac. Implants. - 1995. -Vol.10. -P.335-344.

120. Keller, E.E. Prosthetic-surgical reconstruction of the severely resorbed maxilla with iliac bone grafting andtissue-integrated prostheses / E.E. Keller, N.B. Roekel, R.P. Desajardins //Int. J. Oral Maxillofac. Surg. - 1987. - Vol.2. -P.155-165.

121. Kennedy, E. Partial denture construction / E. Kennedy //- New York: Dental Items of Interest, 1928. -Vol.10. -P.335-344.

122. Kent, J.N. Correction of alveolar ridge deficiences with non-resorbable hydroxyapatite / J.N. Kent //J. Amer. Dent. Assoc. - 1982. - Vol.105. -P.99-100.

123. Kline, R.M. Complications associated with the harvesting of cranial bone grafts / R.M. Kline, S.A. Wolfe // Plast. Reconstr. Surg. - 1995. - Vol.95. - P.5-13.

124. Lavelle C.L. Biomechanical considerations of prosthodontic therapy: the urgency of research into alveolar bone responses / C.L. Lavelle //Int. J. Oal Maxillofac. Impl. - 1993. - Vol.8. - P.179-184.

125. Lekholm, U. Patient Selection and Preparation In Tissue Integrated Prostheses. Osseointegration in Clinical Dentistry. / U. Lekholm, G.A. Zarb // Patient Branemark PI, Zarb G, Albrektsson T, editors Berlin Quintessence, 1985 p. 199-209.

126. LeGeros, R.Z. Calcium phosphate materials in restorative dentistry: A review / R.Z. LeGeros //Adv. Dent. Res. - 1988. - Vol.2. - P.164-180.

127. Lekholm, U. Patient selection and preparation Tissue integrated prostheses: osseointegration in clinical dentistry Ed. By Branemark P.I.Chicago: Quintessence, 1985. Manson P.N. Facial bone healing and bone grafts / U. Lekholm, G. Zarb. //Clin. Plast. Surg. - 1994.-Vol.21.-P.331-348.

128. Lew D.A. Mwthod for augmenting the severely atrophic maxilla using hydroxylapatite / D.A. Lew // J. Oral Maxillofac. Surg. - 2005. -v43. - № 1.-P. 57-60.

129. Liang H. Cross-sectional presurgical implant imaging using tuned aperture computed tomography (TACT) / H. Liang, D.A. Tyndall, J.B. Ludlow, L.A. Lang // Dentomaxillofac Radiol 1999;28:232-7.

130. Liang, H. Accuracy of mandibular cross-sectional imaging with tuned-aperture computed tomography (TACT), iteratively reconstructed TACT, and multidirectional, linear, and transverse panoramic tomography / H. Liang, D.A. Tyndall, J.B. Ludlow, L.A. Lang, M.E. Nunn // Oral Surg Oral Med Oral Pathol Oral Radiol Endod

2001;91:594-602.

131. Lindh, C. Radiologic examination for location of the mandibular canal: a comparison between panoramic radiography and conventional tomography / C. Lindh, A. Petersson // Int J Oral Maxillofac Implants 1989;4:249-53.

132. Marcus, P. Complete edentulism and denture use for elders in New England Hi / P. Marcus, A. Joshi., J. Jones // Prosthet. Dent. - 1996. - Vol.76. - P.260-265.

133. Markowitz, N.R. Reconstruction of severely atrophic mandibles with cranial bone grafts and Branemark implants Hi. / N.R. Markowitz // Oral Maxillofac. Surg. - 1990. - Spec. Issue.-P. 138.

134. Misch, C.E. Contemporary implant dentistry / C.E. Misch // - St. Louis etc.: Mosby, 1999. 684 p.

135. Misch, C.E. Maxillary anterior single tooth implant esthetic health compromise / C.E. Misch //Int. J. Dental Symp. - 1995. - Vol.3. - P.4-9.

136. Misch, C.E. Treatment planning and implant dentistry / C.E. Misch // Misch Implant Institute Manual. - Dearborn, 1985.

137. Misch C.E., Dietsh F. Bone grafting materials / C.E. Misch, F. Dietsh //Implant Dent. - 1993. -Vol.2.-P. 158-167.

138. Misch, C.E. Classification of partially edentulous arches for implant dentistry / C.E. Misch, K.W. Judy //Int. J. Oral Implant. - 1987. - Vol.4. - P.7-12.

139. Misch, L.S. Denture satisfaction: a patient perspective / L.S. Misch, C.E. Misch //Int. J. Oral Implantol. - 1991. - Vol.7 - P.43-48.

140. Mehlish D.R., Taylor T.D., Leibold D.G. Evaluation of collagen/hydroxylapatite for augmenting deficient alveolar ridges: a preliminary report / D.R. Mehlish, T.D. Taylor, D.G. Leibold // J. Oral Maxillofac. Surg. - 2007. –v.45. - P. 408-413.

141. Moy P., Lundgren S., Holmes R.E. Maxillary sinus augmentation HislomorphometTK analysis of graft materials for maxillaiy sinus floor augmentation / Moy P., Lundgren S, Holmes R E. // Intern J. oral Maxtllofac. Surg. 2012 – Vol. 51-54.

142. Niederwanger, M. Demineralized bone matrix supplied by bone banks for a carrier of recombinant human bone morphogenetic protein (rhBMP-2) a substitute for autogenic bone grafts / M. Niederwanger, M.R. Urist // J. Oral Implantol. -2002. -

Vol.22. -P.210-215.

143. Ogiso, M. The delay method, a new surgical technique for enhancing the bone-binding capability of HAP implants to bone surrounding implant cavity preparation / M. Ogiso, Y. Yamashita, T. Jabata //J. Biomed. Mater. Res. - 1994. -Vol.28. -P.805-812.

144. Oikarinen, K. General and local contraindications for endosseal implants - an epidemiological panoramic radiographic study in 65 year old subjects / K. Oikarinen, A.M. Raustia, M. Hartikainen // Community Dent. Oral Epidemiol. - 1995. - Vol.23. - P.I 14-118.

145. Paraskevich, V.L. The Radix dental implant system - Conception, Hardware, Clinical use / V.L. Paraskevich // - New Delphi: Appolo Publ. Gr., 1997. - P.22-51.

146. Parker T.L., Parker K.G., Howdle S.M. Biocompatibility of laser- deposited hydroxyapatite coatings: correlation of coating parameters with cell begaviour/ T.L., Parker, K.G. Parker, S.M. Howdle // Enginering Spring 2006.- Vol.-№2.-P. 91-96.

147. Perry, R.T. Reconstruction of advanced mandibular resorption with both subperiosteal and root-form implants / R.T. Perry // Implant Dent. - 1998. - Vol.7. - P.94-102.

148. Perry, T. Ascending ramus offered as alternate harvest site for onlay bone grafting / T. Perry //Dent. Implantol. Update. - 1997. - Vol.3. - P.21-24.

149. Pikos, M.A. Block autografts for localized ridge augmentation: Part II. The posterior mandible / M.A. Pikos //Implant Dent. - 2000. - Vol.9. - P.67-75.

150. Piscanec, S. Bioactivity of TiN-coated titanium implants / Piscanec S., Ciacchi L. C., Vesselli E., Comelli G., Sbaizero O., Meriani S. // Acta Materialia.-2004.- Vol.5.-P. 1237-1245.

151. Puleo, D.A., Nancib A. Understanding and controlling the bone-implant interface / Puleo, D.A., Nancib A. // Journal of Cellular Biochemistry.-2004.-Vol.56, №3.-P.340-347.

152. Polley, J.W. Management of severe maxillary deficiency in childhood and adolescence through distraction osteogenesis with an external, adjustable, rigid distraction device / J.W. Polley, A. Figuesoa // J. Craniofac. Surg. - 1997. - Vol.8.- P.181-186.

153. Rammelt, S. Coating of titanium implants with type-I collagen / Rammelt S., Schulze E., Bernhardt R., Hanisch U., Scharnweber D., Worch H., Zwipp H., Biewener A. / J. of Orthop. Research.-2004.-Vol.22, №5.-P. 1025-1034.

154. Romanos, G.E., Histologic and Histomorphometric Findings From Retrieved, Immediately Occlusally Loaded Implants in Humans / Romanos G.E., Testori T., Degidi M., Piattelli A. / J. of Periodontology.-2005.-Vol.76, №11.-P. 1823-1832.

155. Robinson, P.P. Equipment and methods for simple sensory testing / P.P. Robinson, K.G. Smith, F.P. Johnson, D.A. Coppins // Br J Oral Maxillofac Surg -1992. – Vol.30. - P.387-389.

156. Romas, L.E. Creating the computed tomography image. / L.E. Romas // Introduction to Computed Tomography. Williams & Wilkins, Baltimore. . - 1995. - Vol.8.-P.181-186.

157. Rosenquist, B. Implant placement in combination with nerve transpositioning: experiences with the first 100 cases / B.Rosenquist // I.J.O. Max.Impl – 1994. – Vol. 9. – P.522-527.

158. Ring, A.L. Rontgenologisch-anatomische Studien am Canalis mandibularis und dessen Abzweigungen unter Beriicksichtigung differential-diagnostischer Besonderheiten / A.L. Ring // Dtsch. Zahnarztebl. – 1968. – Vol. 22. – P.331-338

159. Richards, A.G. Roentgenographic localization of the mandibular canal / A.G. Richards // Oral Surg Oral Med Oral Pathol – 1952. - Vol.10. – P.325-400

160. Heydenrijk, K. Vertical distraction of the severely resorbed mandible. The Groningen distraction device / K. Heydenrijk, A. Vissink // Int J. Oral Maxillofac. Surg. -2000. -Vol.29. -P.416-420.

161. Sonic, M. Comparison of the Accuracy of Periapical, Panoramic, and Computerized Tomographic Radiographs in Locating the Mandibular Canal / M. Sonic, J. Abrahams, R.A. Faiella // Int J Oral Maxillofac Impl – 1994. – Vol. 9. – P.455-460.

162. Solar, P. Dental CT in the planning of surgical procedures. Its significance in the oro-maxillofacial region from the viewpoint of the dentist / P. Solar, A. Gahleitner // Radiologe – 1999. - Vol. 39. – P.1051-63.

163. Schwatz, Z. Ability of deproteinized cancellous bovine bone to induce new bone

formation / Z. Schwatz, T. Weesner, S. Dijk // J. Periodontol. -2000. - Vol.71. -P.1258-1269.

164. Scipioni, A. Bone regeneration in the edentulous expansion technique : histologic and ultrastructural study of 20 clinical cases / A. Scipioni, G.B. Bruschi, G. Calesini //Int. J. Period. Restor. Dent. - 1999. - Vol.19. - P.269-277.

165. Simon, M. Treatment of dehiscences and fenestrations around dental implants using resorbable and nonresorbable membranes associated with bone auto grafts: A comparative study / M. Simon, U. Misitano, L. Gionso //Int. J. Oral Maxillofac. Implants. - 1999. - Vol.12. - P.159-167.

166. Stellingsma Batenburg R.H.K. Reconstruction of the extremely resorbed mandible with interposed grafts and placement of endosseous implants: A preliminary report on outcome of treatment and patients' satisfaction //Brit. J. Oral Maxillofac. Surg. - 1998. -Vol.36. -P.260-295.

167. Shtansky, D.V. Multifunctional Biocompatible Nanostructured Coatings for Load-Bearing Implants / Shtansky D.V., Grigoryan A. S., Levashov E. A. et al. / Surface and Coatings Technology.-2006.-Vol.201.-P.4111-4118.

168. Stover, J. Bone response of restored implants in alveolar ridges augmented with distraction osteogenesis / J. Stover //J. Oral Maxillofac. Surg. - 1997 - Vol.55, Suppl. - P.71-72.

169. Sul, Y.-T. The roles of surface chemistry and topography in the strength and rate of osseointegration of titanium implants in bone / Sul Y.-T., Kang B.-S., Johansson C. et al. / J. Biomed. Mater. Res.-2009.-Vol.89, №4.-P.942-950.

170. Tal, H. A comparison of panoramic radiography with computed tomography in the planning of implant surgery / H. Tal, O. Moses // Dentomaxill. Radiol – 1991. - Vol.20. - P.40-2.

171. Tevepaugh, D.B. Are mandibular third molars a risk factor for angle fractures? A retrospective cohort study / D.B. Tevepaugh, T.B. Dodson // J O. Maxillofac Surg – 1995. – Vol. 53. - P.646-9.

172. Truhlar, R.S. Distribution of bone quality in patients receiving endosseous dental implants / R.S. Truhlar, I.H. Orenstein, H.F.Morris, S. Ochi // J Oral MaxiUofac Surg. –

1997. - Vol. 55. – P. 38-45

173. Traavik, T. Peripheral facial palsy and coincidental cytomegalovirus infection or reactivation / T. Traavik, G. Storvold, A. Sundsfjord, S. Lund, I.W. Mair // Scan J Infect Dis – 1983. – Vol. 15. – P.233-333.

174. Thompson, G.W. The impact of the demographics of aging and the edentulous condition on dental care services / G.W. Thompson, P.S. Kreisel // J. Prosthet. Dent. - 1998.-Vol.79.-P.56-59.

175. Tolman, D.E. Reconstructive procedures with endosseous implants in grafted bone: a review of literature / D.E. Tolman //Int. J. Oral Maxillofac. Impl. - 1995. - Vol.10.-P.275-294.

176. Toth J.M., An H.S., Lim T.-H. Evaluation of porous biphasic calcium phosphate ceramics for anterior cervical interbody fusion in a caprine model / J.M. Toth, H.S. An, T.-H. Lim // Prine. 2010. – Vol. 20. - №20. – P. 2203-2210.

177. Urbani, G. Distraction osteogenesis to achieve mandibular vertical bone regeneration: a case report / G. Urbani, G. Lombardo, E. Santi, U. Consolo //Int. J. Periodont. Restorat. Dent. - 1999. - Vol.19. - P.321-331.

178. Bruggenkate, CM. Preimplant surgery of the bony tissues/ CM. Bruggenkate, D.B. Tuinzing //J. Prosthet. Surg. - 1998. -P. 175- 183.

179. Vercellotti, T. Piezoelectric Surgery in Implantology: A Case Report – A New Piezoelectric Ridge Expansion Technique / T. Vercellotti //Int. J. Period. Restor. Dent. - 2000. - Vol.20. - P.359-365.

180. Verhoeven, J.W. The combined use of ensosteal implants and iliac crest onlay grafts in the severely atrophic mandible: a longitudinal studdy / J.W. Verhoeven, M.S. Cune, M.Terlou //Int. J. Oral Maxillofac. Surg. - 1997. - Vol.26. -P.351-357.

181. Wachtel, H.C. Implantation von porosern Hydroxilapatit in parodontale Knochentaschen / H.C. Wachtel, C. Noppe //Dtsch Zahnarzt. - 1989. - Bd.44, №4. - S. 277-278.

182. Wauttcr P. Implant endo osseux et protheve adjointe maxillaire/ Wauttcr P. // Chir Dent. Fr. - 2011. - Vol. 61. №559. - P 43-47.

183. Weisscr W., Buresch A. Oberkieferrestaurntion mit Implantaten / Weisscr W.,

Buresch A. //Dent. Labor. 2011. Bd. 49, №2. S. 29-36.

184. Weber, R.A. A randomized prospective study of polyglycolic acid conduits for digital nerve reconstruction in humans / R.A. Weber, W.C. Breidenbach, R.E. Brown // Plast Reconstr Surg – 2000. Oct; 106(5): 1036-45; discussion 1046-8

185. Westermark, A. Inferior alveolar nerve function after mandibula osteotomies / A. Westermark, H. Bystedt, L. Konow // Br J Oral Max. Surg – 1998. – Vol.36. – P.425-428.

186. Westermark, A. Inferior alveolar nerve function after sagittal split osteotomy of the mandible: correlation with degree of intraoperative nerve encounter and other variables in 496 operations / A. Westermark, H. Bystedt, L. Konow // Br J Oral Maxillofac Surg – 1998. - Vol. 36. – P.429-433.

187. Westermark, A. On inferior alveolar nerve function after sagittal split osteotomy of the mandible / A. Westermark // (dissertation) Kongl Carolinska Medico Chir Inst, Stockholm. – 1999. - P49.

188. Wedgwood, M. The peripheral course of the inferior dental nerve / M. Wedgwood // J Anat – 1966. - Vol.100. - P.639-50.

189. Xia Z., Zhu T., Du J. Tissue response and the cytoconduction ability to collagen/hydroxyapatite heterotopic implantation/ Z. Xia, T. Zhu, J. Du// J. Tongji. Med. Univ. - 2007. - Vol. 17.- №2.- P. 118-122.