



Клинические рекомендации

## Перелом скуловой кости

Кодирование по Международной S02.4  
статистической классификации  
болезней и проблем, связанных  
со здоровьем:

Возрастная группа: взрослые

Год утверждения: **2021**

Разработчик клинической рекомендации:

- ООО «Общество специалистов в области челюстно-лицевой хирургии»

## Оглавление

Оглавление .....	2
Список сокращений.....	4
Термины и определения.....	5
1. Краткая информация по заболеванию или состоянию (группе заболеваний или состояний) .....	7
1.1 Определение заболевания или состояния (группы заболеваний или состояний) .....	7
1.2 Этиология и патогенеззаболевания или состояния (группы заболеваний или состояний) .....	7
1.3 Эпидемиологиязаболевания или состояния (группы заболеваний или состояний).....	8
1.4 Особенности кодирования заболевания или состояния (группы заболеваний или состояний) по Международной статистической классификации болезней и проблем, связанных со здоровьем.....	8
1.5 Классификациязаболевания или состояния (группы заболеваний или состояний) .....	9
1.6 Клиническая картиназаболевания или состояния (группы заболеваний или состояний) .....	10
2. Диагностика заболевания или состояния (группы заболеваний или состояний), медицинские показания и противопоказания к применению методов диагностики.....	11
2.1 Жалобы и анамнез.....	11
2.2 Физикальное обследование.....	12
2.3 Лабораторные диагностические исследования .....	13
2.4 Инструментальные диагностические исследования .....	11
2.5 Иные диагностические исследования.....	14
3. Лечение, включая медикаментозную и немедикаментозную терапии, диетотерапию, обезболивание, медицинские показания и противопоказания к применению методов лечения .....	15
3.1 Подраздел 1 («Консервативное лечение»).....	15
3.2 Подраздел 2 («Хирургическое лечение») .....	18
3.3 Подраздел 3 («Обезболивание»).....	18
3.4 Подраздел 4 («Диетотерапия») .....	189
4. Медицинская реабилитация, медицинские показания и противопоказания к применению методов реабилитации.....	20
5. Профилактика и диспансерное наблюдение,медицинские показания и противопоказания к применению методов профилактики .....	22
6. Организация оказания медицинской помощи .....	22
7. Дополнительная информация (в том числе факторы, влияющие на исход заболевания или состояния) .....	234
Критерии оценки качества медицинской помощи .....	24

Список литературы.....	265
Приложение А1. Состав рабочей группы по разработке и пересмотру клинических рекомендаций.....	322
Приложение А2. Методология разработки клинических рекомендаций .....	34
Приложение А3. Справочные материалы, включая соответствие показаний к применению и противопоказаний, способов применения и доз лекарственных препаратов, инструкции по применению лекарственного препарата .....	36
Приложение Б. Алгоритмы действий врача .....	37
Приложение В. Информация для пациента .....	38
Приложение Г1-ГN. Шкалы оценки, вопросники и другие оценочные инструменты состояния пациента, приведенные в клинических рекомендациях .....	39

## Список сокращений

АД – артериальное давление

ВНЧС – височно-нижнечелюстной сустав

ЧЛО – челюстно-лицевая область

ЧМТ – черепно-мозговая травма

ДТП – дорожно-транспортное происшествие

СК – скуловая кость

СКТ – спиральная компьютерная томография

КЛКТ – конусно-лучевая компьютерная томография

ПАП – периоперационная антибиотикопрофилактика

ИОХВ – инфекционные осложнения в области хирургического вмешательства

## Термины и определения

**Подкожная эмфизема** – скопление пузырьков воздуха или газа в подкожной жировой клетчатке.

**Костная крепитация** – ощущение «хруста» при движениях в месте перелома при пальпации.

**Крепитация подкожной клетчатки** – характерный хруст, возникающий из-за перемещения пузырьков газа в тканях.

**Симптом «ступеньки»** – определение при пальпации участка смещенного отломка кости.

**Симптом не прямой нагрузки** – появление резкой боли в области перелома за счет смещения отломков и раздражения поврежденной надкостницы при надавливании на заведомо неповрежденный участок челюсти.

**Гипестезия** – снижение чувствительности.

**Симптом Малевича («Разбитого горшка»)** – признак перелома скуловой кости, верхней челюсти; при перкуссии зубов слышен глухой, дребезжащий, напоминающий издаваемый имеющим трещину глиняным горшком, по которому наносят легкие удары, звук.

**Диплопия** – удвоенное изображение одного объекта.

**Открытый перелом скуловой кости** – такой вид перелома, при котором возникает сообщение щели перелома с внешней средой через рану кожи, рану (разрыв) слизистой оболочки полости рта, либо рану слизистой верхнечелюстного синуса с развитием гемосинуса.

**Репозиция отломков** – процедура, целью которой является сопоставление отломков кости.

**Остеосинтез** – соединение отломков костей.

**Анизокория** – состояние, при котором выявляется разница размеров зрачков, возможна некоторая деформация зрачка.

**Закрытый перелом скуловой кости** – такой вид перелома, при котором не возникает сообщение щели перелома с внешней средой через рану кожи, рану (разрыв) слизистой оболочки полости рта, либо слизистой верхнечелюстного синуса с развитием гемосинуса. Наиболее частый тип перелома встречается при изолированном переломе скуловой дуги.

**Наружный доступ** – такой вид оперативного доступа, который выполняется путем последовательного рассечения кожи/слизистой оболочки конъюнктивы и более глубоких слоев мягких тканей для визуализации отломков скуловой кости.

**Внутриротовой доступ** - такой вид оперативного доступа, который выполняется в полости рта путем последовательного рассечения слизистой оболочки полости рта, надкостницы, иногда и более глубоких слоев мягких тканей для визуализации отломков скуловой кости.

**Изолированная травма челюстно-лицевой области** – травма, при которой имеется одно повреждение **в пределах челюстно-лицевой области.**

**Множественная травма челюстно-лицевой области** – травма, при которой имеется несколько повреждений в пределах челюстно-лицевой области.

**Множественная травма головы** – повреждение нескольких отделов головы (ЧЛЮ, ЛОР, органа зрения либо головной мозга) в результате воздействия одного или более ранящих снарядов.

**Сочетанная травма челюстно-лицевой области** – одновременное повреждение челюстно-лицевой области с другими анатомическими областями тела (голова, шея, живот, таз, позвоночник, конечности).

## **1. Краткая информация по заболеванию или состоянию (группе заболеваний или состояний)**

Скуловая кость – самая прочная из костей лицевого черепа. Скуловая кость (лат. os zygomaticum) – парная кость лицевого черепа. Соединяется с лобной, височной костями (посредством лобного и височного отростков), большим крылом клиновидной кости и верхней челюстью. Участвует в формировании латеральной и нижней стенки глазницы и подвисочной ямки. Вместе со скуловым отростком височной кости формирует скуловую дугу, являющуюся латеральной границей височной ямки. Помимо отростков, в скуловой кости различают латеральную, височную и глазничную поверхности. На глазничной поверхности имеется скулоглазничное отверстие, которое ведёт в канал, открывающийся скулолицевым отверстием (на латеральной поверхности кости) и скуловисочным отверстием (на височной поверхности).

Типичные места при переломе скуловой кости: от подглазничного шва до скулоальвеолярного гребня, в области скулоосновного, скулолобного и скуловисочного шва. При повреждении тело скуловой кости смещается, как правило, вниз и кнутри, что приводит к нарушению целостности наружной стенки орбиты, разрыву слизистой оболочки верхнечелюстной пазухи и возникновению носового кровотечения, сдавлению подглазничного нерва.

### **1.1 Определение заболевания или состояния (группы заболеваний или состояний)**

Перелом скуловой кости - повреждение скуловой кости с нарушением ее целостности.

### **1.2 Этиология и патогенез заболевания или состояния (группы заболеваний или состояний)**

Механический (травматический) перелом скуловой кости – повреждение скуловой кости с нарушением ее целостности при нагрузке, превышающей прочность травмируемого участка кости. [1]

Перелом скуловой кости и дуги может наступить либо в результате прямого удара, либо вследствие сдавления лицевого скелета.

Смещение отломков зависит от направления действия травмирующей силы. Обычно отломок смещается кнутри и книзу.

Патологический перелом скуловой кости — полное или частичное нарушение целостности кости в зоне её патологической перестройки (поражения каким-либо заболеванием – остеопорозом, опухолью, остеомиелитом и др.). [2,29]

### **1.3 Эпидемиология заболевания или состояния (группы заболеваний или состояний)**

Переломы скуловой кости составляют от 16 до 25 % от всех переломов костей лицевого отдела черепа.[1,3,35]

Ведущее место среди переломов костей средней зоны лица занимает производственная травма — в среднем 95% Травмы, полученные в быту, составляют 75-80%. На травмы, полученные в результате ДТП, приходится порядка 11%.

Спортивная травма занимает промежуточную позицию между всеми видами травм в количественном измерении: 5-6%.

Производственная травма занимает одно из последних мест в градации причин травматизма, 2-3%. Сельскохозяйственная травма происходит казуистически и спорадически. [1,3,35]

Что касается гендерных различий, то соотношение количество переломов скуловых костей у мужчин и женщин характеризуется значительным преобладанием мужского пола. Приводится соотношение 8:1 и 9:1.

По данным большинства авторов, наибольшее количество переломов скуловых костей приходится на пострадавших в возрасте от 20 до 30 лет. В 3,5% случаев переломы скуловой кости встречаются у детей и в 2-3% случаев у лиц пенсионного возраста.

### **1.4 Особенности кодирования заболевания или состояния (группы заболеваний или состояний) по Международной статистической классификации болезней и проблем, связанных со здоровьем**

S02.4 – Перелом скуловой кости и верхней челюсти



## **1.5 Классификация заболевания или состояния (группы заболеваний или состояний)**

### **1.5.1. Классификация переломов скуловой кости в зависимости от локализации и наличия/отсутствия смещения отломков (Низова Р.Ф., 1967)**

1. Переломы скуловой кости без смещения/со смещением;
2. Переломы скуловой дуги без смещения/со смещением;
3. Переломы одновременные скуловой кости и дуги без смещения/со смещением.[4,21,25]

**Комментарии:** *при переломе скуловой кости нередко нарушается целостность соседних костных костей лицевого черепа. Линии переломов могут проходить не строго по костным швам, а по соседним костям. Часто повреждения скуловой кости сочетаются с переломами верхней челюсти. Поскольку скуловая кость участвует в формировании стенок орбиты, то неизбежно будет наблюдаться перелом скуло-глазничного комплекса.*

*При отсутствии выраженного смещения костных отломков дна глазницы целесообразно пользоваться данными клиническими рекомендациями (Код МКБ: S02.4), в противном случае следует пользоваться клиническими рекомендациями по лечению пациентов с переломом дна глазницы (Код МКБ: S02.3).*

### **1.5.2. Классификация переломов скуловой кости в зависимости от промежутка времени, прошедшего с момента получения травмы**

1. Свежие (до 14 дней после травмы),
2. Застарелые (от 14 до 28 дней после травмы)
3. Неправильно консолидированные (свыше 28 дней после травмы).

Если от момента перелома (факта последнего движения отломков) прошло более 28 суток, то такой перелом не относится к данной группе заболеваний и кодируется по МКБ – T90.2 – Последствия перелома черепа и костей лица.

### **1.5.3. Классификация переломов скуловой кости в зависимости от характера линии перелома**

1. Линейные;
2. Оскольчатые

### **1.6 Клиническая картина заболевания или состояния (группы заболеваний или состояний)**

Больные предъявляют жалобы на боль, отек, ограничение открывания рта. При смещении лобного отростка скуловой кости в полость глазницы наблюдаются боли и затруднение движения глазного яблока.

При значительных смещениях скуловой кости вниз возможна диплопия.

Изолированные переломы скуловой кости со смещением отломков имеют следующую симптоматику: деформация лица за счет западения (уплощения) мягких тканей скуловой области.

**Комментарии:** *Западение тканей часто маскируется быстро развивающимся отеком мягких тканей, нередко распространяющимся на нижнее веко (вплоть до полного закрытия глазной щели)*

При пальпации отечных тканей может определяться подкожная крепитация, аускультативно напоминающая звук хруста сухого снега.

Симптом «ступеньки» в средней части нижнего края глазницы и в области скулоальвеолярного гребня.

Может быть кровоизлияние в слизистую оболочку переходной складки в области верхних премоляров и первого или второго моляра; онемение кожи подглазничной области, нижнего века и верхней губы и верхних зубов, ската носа со стороны повреждения; кровоизлияние в клетчатку орбиты и в склеру глаза; может возникнуть хемоз (из-за повреждения наружной стенки глазницы); кровотечение из носа (в результате повреждения верхнечелюстной пазухи).

**Комментарии:** *Характерно кровотечение именно из одной половины носа со стороны повреждения*

При изолированном переломе скуловой дуги имеется западение мягких тканей за счет смещения отломков кнутри и вниз. Западение мягких тканей маскируется за счет быстро возникающего отека. Возникает ограничение и болезненность при открывании рта, а также затруднение боковых движений нижней челюсти на поврежденной стороне. Эти симптомы связаны не только с ущемлением венечного отростка нижней челюсти, сместившимся отломком скуловой дуги, но и с травмой собственно жевательной и височной мышц.

## **2. Диагностика заболевания или состояния (группы заболеваний или состояний), медицинские показания и противопоказания к применению методов диагностики**

### **Критерии установления диагноза/состояния:**

- 1. анамнестические данные (наличие факта травмы, кровотечения из носа и др.);*
- 2. сбор жалоб (отек, кровоподтеки, боль, снижение чувствительности кожи лица, изменение формы лица, ограничение открывания рта и др.);*
- 3. физикальное обследование (изменение формы лица, отеки, кровоподтеки, патологическая подвижность и крепитация костных отломков, подкожная эмфизема, носовое кровотечение, затруднение носового дыхания, гипестезия кожи лица и зубов верхней челюсти, при перкуссии звук и др.);*
- 4. инструментальное обследование (наличие щели перелома в типичных местах по данным рентгенологического исследования). При рентгенографии костей лицевого скелета (аксиальной или полу аксиальной проекции) имеется нарушение целостности нижнего и наружного края глазницы, непрерывности в области скуло-альвеолярного гребня и височного отростка скуловой кости, понижение пневматизации верхнечелюстной пазухи за счет гемосинуса.*

### **2.1 Жалобы и анамнез**

- При сборе анамнеза у пациентов с подозрением на перелом скуловой кости рекомендуется уделять особое внимание на вопросы обстоятельств получения травмы. Отмечать дату и время травмы, точный адрес либо приблизительное место, если пациент затрудняется вспомнить. Если травма получена в результате побоев, то в медицинской документации необходимо отметить кто нанес травму, его ФИО, если травма получена в результате ДТП, то отмечается обстоятельства и государственные регистрационный знак транспортного средства для обеспечения в дальнейшем проведения процессуальных действий [5].

**Уровень убедительности рекомендаций С (уровень достоверности доказательств - 5).**

- При сборе анамнеза у пациентов с подозрением на перелом скуловой кости рекомендуется уточнять, был ли факт головокружения, тошноты, рвоты, головной боли,

потери сознания и потери памяти для верификации ЧМТ и своевременного назначения консультации врача-невролога (нейрохирурга) [5,29,36].

**Уровень убедительности рекомендаций С (уровень достоверности доказательств - 5).**

- Если при сборе анамнеза у пациентов с подозрением на перелом скуловой кости выясняются обстоятельства противоправных действий, или травма получена в результате дорожно-транспортных происшествий, об этом рекомендуется незамедлительно сообщить в правоохранительные органы установленным порядком (приказ Министерства здравоохранения и социального развития Российской Федерации N 565н от 17 мая 2012 года «Об утверждении Порядка информирования медицинскими организациями органов внутренних дел о поступлении пациентов, в отношении которых имеются достаточные основания полагать, что вред их здоровью причинен в результате противоправных действий») [5,30].

**Уровень убедительности рекомендаций С (уровень достоверности доказательств - 5).**

## **2.2 Физикальное обследование**

- У всех пациентов с подозрением на перелом скуловой кости рекомендуется в обязательном порядке проводить физикальное обследование для уточнения диагноза и определения тактики лечения [6,21]:
  - оценка общего состояния пациента;
  - осмотр челюстно-лицевой области и полости рта;
  - пальпацию и перкуссию челюстно-лицевой области;

**Уровень убедительности рекомендаций С (уровень достоверности доказательств - 5).**

### **2.3 Лабораторные диагностические исследования**

Лабораторные диагностические исследования рекомендуется выполнять пациентам с переломом верхней челюсти в ходе подготовки и планирования хирургического вмешательства для исключения противопоказаний к его выполнению [7,28].

#### **Уровень убедительности рекомендаций – С (уровень достоверности доказательств – 5)**

- Лабораторные диагностические исследования на этанол (определение концентрации этанола в крови методом газовой хроматографии или количественное определение этанола в моче методом газовой хроматографии) рекомендуется выполнять всем пациентам с переломом скуловой кости при подозрении на острую алкогольную или наркотическую интоксикацию а также в случаях, если выясняются обстоятельства противоправных действий, если травма получена в результате дорожно-транспортных происшествий или на производстве [8].

#### **Уровень убедительности рекомендаций – С (уровень достоверности доказательств – 5)**

### **2.4 Инструментальные диагностические исследования**

Всем пациентам с подозрением на перелом скуловой кости на этапе постановки диагноза рекомендуется выполнение рентгенологического исследования в объеме: компьютерная томография челюстно-лицевой области [9, 29, 37].

#### **Уровень убедительности рекомендаций С (уровень достоверности доказательств – 5)**

- Всем послеоперационным пациентам с переломом скуловой кости перед выпиской рекомендуется выполнение рентгенологического исследования в объеме: компьютерная томография челюстно-лицевой области с целью исключения смещения отломков [9, 29, 37].

#### **Уровень убедительности рекомендаций С (уровень достоверности доказательств – 5)**

**Комментарии:** Пациенту с подозрением на перелом скуловой кости рекомендуется выполнение рентгенологического исследование в объеме: прямой и боковой (со стороны повреждения) проекции черепа, аксиальной и полуаксиальной проекциях

скуловых костей. Поэтому, при необходимости, производится КЛКТ или СКТ средней зоны лица [9,29,37].

## **2.5 Другие диагностические исследования**

- Всем пациентам с переломом скуловой кости (при наличии в анамнезе головной боли, головокружения, тошноты, рвоты, потери сознания, потери памяти) на этапе постановки диагноза рекомендуется выполнение консультации врача-невролога (нейрохирурга) для исключения ЧМТ [10, 38, 39, 40].

**Уровень убедительности рекомендаций С (уровень достоверности доказательств – 5)**

- При наличии у пациента с переломом скуловой кости признаков повреждения и/или патологических изменений ЛОР органов (гемосинус и др.) рекомендуется проведение консультации врача-оториноларинголога для уточнения диагноза и тактики обследования. [10].

**Уровень убедительности рекомендаций – С (уровень достоверности доказательств – 5)**

- При наличии у пациента с переломом скуловой кости глазодвигательных нарушений, экзофтальма, гипофтальма, гифемы, анизокории, диплопии, изменении остроты зрения и других проявлений повреждения органа зрения на этапе постановки диагноза рекомендуется выполнение консультации врача-офтальмолога для уточнения диагноза и тактики обследования [11, 34].

**Уровень убедительности рекомендаций – С (уровень достоверности доказательств – 5)**

### 3. Лечение, включая медикаментозную и немедикаментозную терапии, диетотерапию, обезболивание, медицинские показания и противопоказания к применению методов лечения

#### 3.1 Подраздел 1 («Консервативное лечение»)

- Всем пациентам с переломом верхней челюсти согласно современной концепции «Pain management» в хирургии рекомендуется назначать обезболивающие препараты в соответствии с принципом первоочередности определения интенсивности болевого синдрома, с учетом возможных противопоказаний к назначению наиболее часто используемых групп – анальгетики и нестероидные противовоспалительные препараты (НПВП) [3,46,47]

Уровень убедительности рекомендации С (уровень достоверности доказательств - 5)

**Комментарии:** с целью уменьшения боли используются различные обезболивающие препараты [41,42,43,44,46,47]

дифференциальный подход к выбору препарата для обезболивания:

- слабая боль – парацетамол\*\* [46,47],

- умеренная – НПВП (ибупрофен\*\*, диклофенак\*\*, кеторолак\*\*, кетопрофен\*\*) или комбинации парацетамол\*\*+опиоидный анальгетик; НПВП+ опиоидный анальгетик [46,47],

- интенсивная – опиоиды (морфин\*\*, тримеперидин\*\*, фентанил\*\*, трамадол\*\*).

В отдельных случаях пациентам в рамках мультимодальной анальгезии для снижения интенсивности послеоперационной боли, снижения толерантности к опиоидам и снижения риска развития хронического болевого синдрома и его лечения

могут быть назначены «адьювантные» препараты из группы: антагонисты NMDA-рецепторов- кетамин\*\*, Габапентиноиды-габапентина и прегабалина\*\* [45,46,47]

Пациентам с черепно-мозговой травмой, не рекомендуется назначение наркотических анальгетиков.

- Всем пациентам, которым планируется хирургическое лечение перелома скуловой кости рекомендуется проводить профилактику инфекционных осложнений в области хирургического вмешательства (ИОХВ). [6,44, 48,49,50,51]

**Примечание [ПВ1]:** У кетамина есть инструкции

**Показания к применению**

Вводная и базисная общая анестезия (особенно у больных с низким артериальным давлением или при необходимости сохранения самостоятельного дыхания, либо при проведении искусственной вентиляции легких дыхательными смесями, не содержащими динитроген оксид (закись азота)).

Экстренные хирургические вмешательства (в том числе на этапах эвакуации, в частности, у больных с травматическим шоком и кровопотерей).

Различные хирургические операции при многокомпонентной внутривенной анестезии.

Болезненные диагностические процедуры (эндоскопия, катетеризация сердца), небольшие хирургические манипуляции при ожогах, перевязках и т.п. процедурах.

Начало предложения начинается с фразы «в рамках мультимодальной анальгезии» это синоним многокомпонентной. Если есть необходимость можем заменить слово из рекомендаций на слово из инструкции т.к. мультимодальная на многокомпонентную (выделено красным выше)

**Примечание [ПВ2]:** У данной группы препаратов также в инструкции есть нейропатическая боль у взрослых. В предложении выше также указано что предполагается использовать у данной группы пациентов (выделила голубым)

Ниже еще комментарий желтым

**Примечание [Рецензент3]:** Вне показаний ЛП, необходимо уточнить цель назначения или указать, что применение офф-лейбл с режимом дозирования и источниками

**Уровень убедительности рекомендаций С (уровень достоверности доказательств - 5).**

- Всем пациентам с переломом скуловой кости при проведении ПАП рекомендуется доза антибиотика, соответствующая разовой терапевтической дозе данного препарата. [5,6,44, 48,49,50,51]

**Уровень убедительности рекомендаций С (уровень достоверности доказательств - 5).**

- Всем пациентам с переломом скуловой кости при проведении ПАП рекомендовано производить дополнительное интраоперационное введение разовой дозы антибиотика при продолжительности операции, превышающей 2 периода полувыведения препарата, а также при массивной интраоперационной кровопотере. [5,6,44, 48,49,50,51]

**Уровень убедительности рекомендаций С (уровень достоверности доказательств - 5).**

Пациентам с переломом скуловой кости при проведении ПАП рекомендовано однократное введение антибиотика; при необходимости продления профилактики препарат отменяют не позднее, чем через 24 часа после операции, даже при наличии дренажа. [5,6,44, 48,49,50,51]

**Уровень убедительности рекомендаций С (уровень достоверности доказательств - 5).**

**Антибактериальные препараты для ПАП у пациентов с переломами скуловой кости**

Тип оперативного вмешательства при переломах СК	Препараты выбора	Альтернативные препараты*	Время введения	Способ введения	Примечания	Категория рекомендаций
<b>Выполнение операций с I типом ран «чистая рана», когда развитие послеоперационных осложнений сопровождается высоким риском нанесения ущерба здоровью и жизни пациента</b>						
Хирургическое лечение пациентов с закрытым переломом СК наружным доступом без риска сообщения операционной раны с полостью рта/полостью носа	Цефазолин** <sup>2</sup> 1,0-2,0-3,0 г, либо Цефуросим** 1,5 г	Ванкомицин** <sup>1,3</sup> 15 мг/кг	За 30-60 мин. до разреза	Внутривенно капельно	ПАП проводится однократно	А
		# Клиндамицин** 0,6-0,9 г [49,50]				
<b>Выполнение операций с II типом ран «условно чистая рана», имеющая сообщение с верхними дыхательными путями и III типом ран «контаминированная рана», имеющая сообщение с пищеварительным трактом</b>						



- Хирургическое лечение с внутривидеомостом - Планируется (есть риск) сообщения операционной раны с полостью рта или верхнечелюстной пазухой) - Оперативное лечение пациентов с открытым переломом скуловой кости	Цефазолин <sup>**2</sup> 1,0-2,0-3,0 г+ Метронидазол** 0,5-1,0 г; либо Цефуросим** 1,5 г +Метронидазол** 0,5-1,0 г; Либо амоксициллин + клавулановая кислота** 1,2 г	Ванкомицин <sup>**1</sup> . <sub>3</sub> 15 мг/кг	За 30-60 мин. до разреза.	Внутривенно капельно	ПАП проводится однократно, за исключением контаминированных операций при которых антибиотика ПАП вводятся не более 24 часов после операции	<b>В</b>
		# Клиндамицин** 0,6-0,9 г [49,50,51,52] ±				
		# Гентамицин <sup>**3</sup> 1,5 мг/кг (не более 120 мг) [50,51,52]				

1 аллергия на В-лактамы антибиотики, высокий риск MRSA

2 при массе тела пациента менее 80 кг- доза цефазолина 1 г, при массе от 80 кг до 130 кг- 2 г, при массе тела более 130 кг-

г-3 г.

3- за 120 минут до разреза.

4- расчет дозы гентамицина проводят на идеальную массу тела.

При переломе скуловой кости с IV типом раны «инфицированная рана» - при старой травме, предшествующей инфекции, наличии гнойного отделяемого, нежизнеспособных тканей, всем пациентам рекомендуется проведение антибиотикотерапии. [5,6,44,48,49,50,51]

**Уровень убедительности рекомендаций - С** (уровень достоверности доказательств - 5)

- У пациентов с переломом скуловой кости с нарушением целостности стенок верхнечелюстного синуса рекомендовано назначение деконгестантов местного действия с целью уменьшения отека слизистой оболочки верхнечелюстного синуса и соустья с по-

лостью носа для улучшения его дренажной функции и профилактики воспалительного процесса [8,10,29].

**Уровень убедительности рекомендаций - С (уровень достоверности доказательств 5)**

### **3.2 Подраздел 2 («Хирургическое лечение»)**

#### **Показания и противопоказания для хирургического лечения:**

*Показания: наличие функциональных и/или эстетических нарушений, являющихся следствием перелома скуловой кости [1,12].*

*Противопоказания: тяжелые заболевания различных органов и систем в стадии декомпенсации. Если удается добиться улучшения состояния после проведенного лечения, то операция становится возможной.*

- Пациентам с линейными переломами скуловой кости со смещением отломков рекомендуется выполнение малотравматичной репозиции скуловой кости через прокол под скуловой костью для восстановления анатомической формы костей средней зоны лицевого отдела черепа [4,5].

**Уровень убедительности рекомендаций – С (уровень достоверности доказательств – 5)**

**Комментарии:** *Выполнение малотравматичной операции репозиции скуловой кости крючком Лимберга возможно только при линейном характере перелома. Если во время операции репозиции скуловой кости не удалось достигнуть правильного положения отломков, либо репозиция не является стабильной и отломки вновь смещаются, пациенту целесообразно выполнение операции остеосинтеза скуловой кости.*

- Пациентам с оскольчатыми переломами скуловой кости со смещением отломков, а также при отсутствии возможности стабильной фиксации отломков во время ее репозиции крючком Лимберга рекомендуется выполнение операции остеосинтеза для восстановления анатомической формы костей средней зоны лицевого отдела черепа [12,14,15,23,26,27,32].

**Уровень убедительности рекомендаций – С (уровень достоверности доказательств – 4)**

**Комментарии:** *Выполнение операции остеосинтеза скуловой кости может выполняться различными скрепителями (резорбируемыми и нерезорбируемыми пластинами и винтами др.). Обычно скрепитель устанавливается в области ос-*

новых контрфорсов скуловой кости: скуло-лобное сочленение и/или нижнеглазничный край, и/или скуло-альвеолярный гребень а также, при необходимости, скуловой дуги.

*Вид и количество доступов для выполнения данного оперативного вмешательства определяется хирургом индивидуально у каждого пациента в зависимости от характера перелома и квалификации хирурга. Обычно используются следующие доступы:*

- в области скуло-лобного сочленения
- в области верхнего века
- нижний пальцебральный
- средний пальцебральный
- подресничный
- трансконъюнктивальный
- внутриротовой

**Комментарий:** *при сочетании перелома скуловой кости с множественными переломами верхней и средней зон лица применяется бикоронарный доступ.*

- Всем пациентам с переломом скуловой кости после хирургического вмешательства рекомендуется выполнять контрольное рентгенологическое обследование, с целью подтверждения сопоставления костных фрагментов в анатомически правильном положении [9, 29, 37].

**Уровень убедительности рекомендаций – С (уровень достоверности доказательств – 5)**

### **3.3 Подраздел 3 («Обезболивание»)**

- Пациентам с переломами скуловой кости со смещением отломков рекомендуется выполнять операции репозиции и остеосинтеза под общим обезболиванием [2].

**Уровень убедительности рекомендаций – С (уровень достоверности доказательств – 5)**

### **3.4 Подраздел 4 («Диетотерапия»)**

- У пациентов с переломом скуловой кости в пред- и послеоперационном периоде рекомендуется из рациона исключать пищу, предполагающую выраженную жеватель-

ную нагрузку (мясо, орехи, сухари и др.) для профилактики смещения отломков за счет мышечной тяги и уменьшения болевой афферентации [3,5].

**Уровень убедительности рекомендаций – С (уровень достоверности доказательств – 5)**

#### **4. Медицинская реабилитация и санаторно-курортное лечение, медицинские показания и противопоказания к применению методов медицинской реабилитации, в том числе основанных на использовании природных лечебных факторов**

- Всем пациентам, перенесшим хирургическое лечение по поводу перелома скуловой кости, рекомендуется проведение реабилитационных мероприятий целью которых является полное социальное и физическое восстановление пациента [16].

**Уровень убедительности рекомендаций – С (уровень достоверности доказательств – 5)**

**Комментарий:** *Необходимость реабилитации пациентов обусловлена травмой челюстно-лицевой области. Наличие послеоперационных ран (нарушение целостности) в указанной эстетически значимой анатомической области, их заживление, болевой синдром различной степени выраженности и возможные нарушения функции мимических мышц, функции жевания, а так же неврологические расстройства могут приводить к значительной социальной дезадаптации и снижать качество жизни пациентов данной категории.*

*Общие принципы реабилитации после хирургического лечения переломов скуловой кости:*

- 1) *Комплексная оценка исходного состояния пациента и формулировка программы реабилитации;*
- 2) *Составление плана необходимых для реабилитации диагностических и лечебных мероприятий;*
- 3) *Мультидисциплинарный принцип организации реабилитационной помощи;*
- 4) *Контроль эффективности проводимой терапии в процессе восстановительного лечения и по окончании курса реабилитации.*

### **Этапы реабилитации пациентов после хирургического лечения:**

*1-й этап – ранняя реабилитация, со 7 по 10 сутки после хирургического вмешательства. В данный период пациент находится на реабилитационном стационарном лечении в течение 3-5 дней, после чего дальнейшая реабилитация происходит в течение 10-15 дней амбулаторно.*

*Наиболее важными задачами 1 этапа реабилитации является контроль гемостаза, раневого процесса и купирование послеоперационного болевого синдрома.*

*2-й этап с 15 по 45 сутки после операции, направлен на ускорение репаративных процессов, профилактику развития послеоперационных осложнений, травматического верхнечелюстного синусита, внесуставной контрактуры нижней челюсти, патологии органа зрения.*

- *Жевательная гимнастика: одним из важных компонентов послеоперационной реабилитации на раннем этапе является нормализация функции жевания. Пациенту даются рекомендации относительно ограничений в диете, проводится контроль динамики нормализации амплитуды движения нижней челюсти.*

*Купирование болевого синдрома: степень выраженности болевых ощущений зависит от степени интраоперационной травмы, индивидуального болевого порога. Системные средства для купирования болевого синдрома подбираются индивидуально лечащим врачом в зависимости от степени его интенсивности, а также выраженности психоэмоциональных нарушений.*

- *Программируемый раневой процесс: одним из важнейших аспектов послеоперационного восстановления пациентов, позволяющий избежать развития поздних послеоперационных осложнений (рубцовой деформации, профилактика воспалительных осложнений в области послеоперационной раны и верхнечелюстного синуса и т.д.).*

*Правильное ведение раневого процесса, начиная со 2-х суток после операции до полного заживления мягких ран тканей подразумевает: ежедневную обработку области ран растворами антисептиков, перевязку с мазевыми аппликациями (состав мази определяется стадией раневого процесса); динамический контроль врачом челюстно-лицевым хирургом; микробиологический контроль (при подозрении на гнойно-септические осложнения и раневую инфекцию).*

*С целью ускорения репаративных процессов, снижения воспалительной реакции целесообразно проведение физиотерапевтических процедур по рекомендации врача-физиотерапевтом [16].*

*При использовании в процессе хирургического лечения титановых минипласти и винтов вопрос о целесообразности их удаления после консолидации отломков скуловой кости решается индивидуально и строго по показаниям.*

## **5. Профилактика и диспансерное наблюдение, медицинские показания и противопоказания к применению методов профилактики**

- Всем пациентам через 4 недели после операции рекомендуется выполнение контрольного рентгенологического исследования скуловых костей для подтверждения консолидации отломков в правильном положении и исключения посттравматического воспалительного процесса в верхнечелюстной пазухе [18,19,20,24,33,37].

**Уровень убедительности рекомендаций – С (уровень достоверности доказательств – 5)**

## **6. Организация оказания медицинской помощи**

**Показания для экстренной госпитализации в медицинскую организацию:**

- 1) Наличие перелома скуловой кости со смещением отломков
- 2) Наличие перелома скуловой кости без смещения отломков сроком до 14 дней

**Показания для плановой госпитализации в медицинскую организацию:**

показания отсутствуют.

**Комментарий:** *поскольку перелом кости является неотложным состоянием, то всем пациентам с данным заболеванием (состоянием) рекомендуется госпитализироваться по неотложным показаниям.*

*Если от момента получения травмы (факта последнего движения отломков) прошло более 28 суток, то такое состояние не относится к данной группе заболеваний и кодируется по МКБ – Т90.2 – Последствия перелома черепа и костей лица.*

**Показания к выписке пациента:**

- 1) при отсутствии показаний к дальнейшему лечению в стационаре (послеоперационный период без осложнений, удовлетворительное положение отломков, отсутствие прогрессирующих гнойно-воспалительных заболеваний челюстно-лицевой области травматического генеза);
- 2) при необходимости перевода пациента в другое лечебное учреждение;
- 3) по требованию пациента или его законного представителя;
- 4) в случаях несоблюдения пациентом предписаний или правил внутреннего распорядка стационара, если это не угрожает жизни пациента и здоровью окружающих [2,5].

**7. Дополнительная информация (в том числе факторы, влияющие на исход заболевания или состояния)**

**Отрицательно влияют на исход лечения:**

- 1) Присоединение инфекционных осложнений.
- 2) Несоблюдение режима местной контактной гипотермии
- 3) Давление на скуловую кость .
- 4) Несоблюдение личной гигиены полости рта.
- 5) Несоблюдение пациентом диеты и ограничений жевательной активности.
- 6) Несоблюдение рекомендаций по лечебной физкультуре в послеоперационном периоде.
- 7) Участие в контактных видах спорта в течение 3 месяцев.
- 8) Отсутствие на контрольных осмотрах.
- 9) Несоблюдение других рекомендаций лечащего врача.



### Критерии оценки качества медицинской помощи

№	Критерии качества	Уровень достоверности доказательств	Уровень убедительности и рекомендаций
1	Рентгенологическое исследование пациента при госпитализации в объеме: прямой и боковой (со стороны повреждения) проекции черепа, аксиальной и полуаксиальной проекциях скуловых костей (либо компьютерная томография средней зоны лица).	4	А
2	Контрольное рентгенологическое исследование послеоперационного пациента перед выпиской в объеме: прямой и боковой (со стороны повреждения) проекции черепа, аксиальной и полуаксиальной проекциях скуловых костей (либо компьютерная томография средней зоны лица).	4	А
3	Консультация врача-невролога (нейрохирурга) при выявлении клинических признаков ЧМТ	4	А
4	Консультация врача-оториноларинголога при выявлении клинических признаков повреждения ЛОР-органов	4	А
5	Консультация врача-офтальмолога при выявлении клинических признаков патологии органа зрения	4	А
6	Стабильная фиксация отломков	1	А
7	Анатомическое сопоставление отломков (по данным контрольного рентгенологического исследования)	1	А

### Список литературы

1. Соловьев, М.М. Классификация неогнестрельных механических повреждений лицевой части головы / Соловьев, М.М., Чеботарев С.Я., Месхиа Ш.М. // Институт стоматологии. - 2008. - № 3 (39). - С. 58 - 61.
2. Петренко, В.А. Лечение переломов скуловой кости по данным отделения челюстно-лицевой хирургии / Петренко, В.А., Дубров А.С., Иванова Ю.Е. / МУ «Центральная городская клиническая больница № 23», г. Екатеринбург // Проблемы стоматологии. 2007. - № 6. - С. 48 - 49.
3. Ceallaigh P.O., Ekanayake K. Diagnosis and management of common maxillofacial injuries in the emergency department. Part 3: Orbitozygomatic complex and zygomatic arch fractures. // Emerg. Med. J., 2007. - 24: 120-122 p.
4. Chowdhury R., Menon S. Etiology and management of zygomaticomaxillary complex fractures in the armed forces. // MJAFI., 2005. - 61: 238-240 p.
5. Кенбаев, В.О. Травматология челюстно-лицевой области. – Шымкент, 2006. – 118 с.
6. Караян, А.С. Одномоментное устранение посттравматических дефектов и деформаций скулоносоглазничного комплекса : автореф. дис. докт. мед. наук: 14:00:21 / А. С. Караян; Москва, 2008. - 45 с.
7. Chowdhury R., Menon S. Etiology and management of zygomaticomaxillary complex fractures in the armed forces. // MJAFI 2005; 61: 238-240.
8. Садовский, И.М. Особенности тактики хирургического лечения посттравматических деформаций средней зоны лица. // дис. канд. мед. наук: 14.00.27 / И.М. Садовский; Москва, 2005. – 34 с.
9. Reuben A. D., Watt-Smith S.R. A comparative study of evaluation of radiographs, CT and 3D reformatted CT in facial trauma: what is the role of 3D // Br. J. of radiology., 2005. - 198-201: 32-36 p.

10. Месхиа, Ш. М. Отдаленные результаты лечения больных с переломами костей средней зоны лица при сочетанной травме: дис. канд. мед. наук; 14:00:21 / Ш.М. Месхи; СПб., 2009. - 12 с.
11. Tzung Chen Ch., Faye Yuang. Management of posttraumatic enophthalmos. // Chang Gung Med J., 2006. - 29: 61 p.
12. Дубров, А.С. Устройство и способ остеосинтеза повреждений скуловой кости / А.С. Дубров и др. // Уральский медицинский журнал. 2008. - № 5 (45). - 119 — 110 с.
13. Петренко, В. А. Устройство и способ закрытой репозиции повреждений скуловой кости и дуги / В. А. Петренко, Ю. Е. Иванова, А.С. Дубров // Уральский медицинский журнал. 2008. - № 5 (45). - С. 111-112.
14. Алавердов, В.П. Применение конструкций из биорезорбируемых материалов для фиксации костных фрагментов в Ч.Л.Х. // Автореф. канд. мед. наук: 14.00.21 / В.П. Алавердов; Москва, 2005. – С. 12-16.
15. Bell R. B., Kindsfater C. S. The use of biodegradable plates and screws to stabilize facial fractures // J. Oral Maxillofac. Surg. 2006 - Vol. 64. - P. 31 -39.
16. Боголюбов, В.М. Медицинская реабилитация / В.М. Боголюбов – М.: БИНОМ, 2010. – 416 с.
17. Месхиа, Ш. М. Характеристика и результаты лечения больных с неогнестрельными повреждениями среднего отдела лицевой части головы при сочетанной нейротравме / Месхиа Ш. М., Сокирко Е. Л., Абсаеа К. А. // Институт стоматологии. 2008. - № 3 (40). - С. 24 - 27.
18. Васильев А. Ю. Комплексная лучевая диагностика сочетанных повреждений костей лицевого черепа и структур орбиты / А. Ю Васильев, Н. С. Серова, Д. А. Лежнев // Российский стоматологический журнал. 2006. - № 1. - С. 23 -26.
19. Белошенков В. В. Анатомо-физиологические особенности челюстно-лицевой области и методы ее исследования / В. В. Белошенков и др., М. : Медицинская книга, 2005. - 180 с.

20. Васильев А.Ю. Лучевая диагностика в стоматологии: учеб. Пособие / А.Ю. Васильев и др. // М.: ГЭОТАР-Медиа, 2008. – 176 с.
21. Carter T. G., Bagheri S., Dierks E. J. Towel clip reduction of the depressed zygomatic arch fracture // J. Oral Maxillofac. Surg. 2005. - Vol. 63. - P. 1244-1246.
22. Cavalcanti B., Lago C. A., Nogueira R. V. Usso da cirurgia video-assistida no tratamento de fratura do zigomatico. // Rev. cienc. Med. Campinas 16 (2): 127133.2007 Brasil. P. 12-17.
23. Eppley B. L. Use of resorbable plates and screws in pediatric facial fractures // J. Oral Maxillofac. Surg. 2005. - Vol. 63. - P. 385 - 91.
24. Folkestad L., Aberg- Bengtsson L. Recovery from orbital floor fractures: a prospective study of patients' and doctors' experiences. // J oral maxillofac. Surg. 2006. Vol. 35. - P. 499-505.
25. Garcia-Roco O.N. Fracturas cigomaticas, valor de la clasificación de Knight and North en su terapéutica. // Rev. cubana estomat. 2006. Vol. 43. - P. 14-17.
26. Garcia-Roco O.N. Reparación de fracturas de suelo orbitario. Nuestra experiencia con diversos materiales.// Portales Medicos .com Cuba. 2008. - P. 5-9.
27. Iizuka T., Hallermann W, Seto I, Smolka W, et al A titanium arch bar for maxillomandibular fixation in oral and maxillofacial surgery // J. Oral Maxillofac. Surg. 2006. - Vol. 64. - P. 989 - 992.
28. King C., Schicho K, Ploder O., Yerit K, et al Point-to-point computer-assisted navigation for precise transfer of planned zygoma osteotomies from the stereolithographic model into reality // J. Oral Maxillofac. Surg. 2006. -Vol. 64. - P. 550-559.
29. Manson P.N. Facial fractures. // Plastic surgery. 2006. - P. 77-381.
30. Maubleu S., Marecaux Ch. Chirurgie assistée par ordinateur et chirurgie maxillofaciale. // Revue de stomat. Et chir. M.fac. 2005. - P. 405-411.

31. Nitsch A., Bruns A. Evaluation des resultants cliniques postoperatoires du repositionnement de fractures isolees de l'os zygomatic. // Rev. mens. Suisse odontostomatol. 2006. - Vol. 116. - P. 49-53.
32. Olennikova M. M., Litvinov S. D., Olennikov M. K. The application of the material «LitAr» in maxillofacial surgery // Balkan Journal of Stomatology. - 2005. - Vol. 9. - № 1. - P. 59.
33. Ortiz G., Arango J.C., giraldo c. analisis retrospectivo de pacientes intervenidos por cirugia maxillofacial en el hospital general de Medellin. Revista CES odont. 2007. - Vol. 20 - P. 17-21.
34. Paton G. J., Aquilina P. J., Lynham A., Lee G. A., et al. Intraocular pressure changes secondary to reduction of orbito-zygomatic complex fractures // J. Oral Maxillofac. Surg. - 2006. - Vol. 64. - P. 100 - 103.
35. Pereira Gomes P., Passeri L. A., de Albergaria Barbosa J. R. A 5-year retrospective study of zygomatico-orbital complex and zygomatic arch fractures in San Paulo state, Brazil // J. Oral Maxillofac. Surg. - 2006. - Vol. 64.- P. 63-67.
36. Pereira P., Passeri L. A five year retrospective study of zygomatico-orbital complex in Sao Paulo State Brazil. // J Oral maxillofc surg. 2006. - P. 63-67.
37. Sun Yu-hua, Tang you-sheng: Establishment of a new method for quantitative diagnosis of zygomatic complex fractures with three dimensional CT. // Journal of Chinese clinical medicine. 2006. - Vol. 15. - P. 3.
38. Головкин, С. А. Ошибки диагностики травматических внутричерепных гематом (ТВЧГ) и пути их преодоления / С.А. Головкин, В.В. Крылов // Материалы IV съезда нейрохирургов РФ.—М., 2006.—С.325.
39. Ивченко, И. Г. Сочетание факторов вторичного повреждения мозга и организация реанимационной помощи на течение и исход тяжелой черепно-мозговой травмы/ И. Г. Ивченко, И.С. Руслякова // Материалы IV съезда нейро-хирургов РФ.—М., 2006—С.331.

40. Лебедев. В.В. О диагностических ошибках при госпитализации больных с черепно-мозговой травмой / В.В.Лебедев // Нейрохирургия.—2005.—№ 2.—С. 30—34.
41. Мельниченко Г.А Федеральные клинические рекомендации по диагностике, лечению и профилактике остеопороза / Г.А.Мельниченко // Проблемы эндокринологии. —2017. — Т. 63. — №6. — С. 392—426.
42. Kyvernitakis I, Kostev K, Kurth A, Albert US, Hadji P. Differences in persistency with teriparatide in patients with osteoporosis according to -gender and health care provider. *Osteoporos Int.* 2014, Dec; 25.
43. Bischoff-Ferrari H.A., Dawson-Hughes B., Baron J.A., et al. Calcium intake and hip fracture risk in men and women: a meta-analysis of prospective cohort studies and randomized controlled trials. *Am. J Clin. Nutr.* 2007.
44. Шерстянников А.С. Антибиотикопрофилактика в травматологии и ортопедии: методические рекомендации / Методические рекомендации. – Киров: Кировская государственная медицинская академия, Департамент здравоохранения Кировской области, 2007. – 25 с.
45. Белоусов Ю.Б. Клиническая фармакология : национальное руководство / под ред. Ю. Б. Белоусова, В. Г. Кукеса, В. К. Лепехина, В. И. Петрова - М. : ГЭОТАР- Медиа, 2014. - 976 с
46. Овечкин А. М. и др. Послеоперационное обезболивание. Клинические рекомендации //Вестник интенсивной терапии имени АИ Салтанова. – 2019. – №. 4.-С.9-33. DOI: 10.21320/1818-474X-2019-4-9-33
47. Волчков В. А., Ковалев С. В., Кубынин А. Н. Современные аспекты послеоперационного обезболивания (обзор литературы) //Вестник Санкт-Петербургского университета. Серия 11. Медицина. – 2018. – Т. 13. – №. 3.
48. Leaper D. J., Edmiston C. E. World Health Organization: global guidelines for the prevention of surgical site infection //Journal of Hospital Infection. – 2017. – Т. 95. – №. 2. – С. 135-136.
49. Яковлев С. В., Брико Н. И., Сидоренко С. В., Проценко Д. Н.. Программа СКАТ (Стратегия Контроля Антимикробной Терапии) при ока-

зании стационарной медицинской помощи: Российские клинические рекомендации / М.: Издательство «Перо», 2018. – 156 с

50. Асланов Б. И. и др. Принципы организации периоперационной антибиотикопрофилактики в учреждениях здравоохранения. – 2014.
51. Bratzler D. W. et al. Clinical practice guidelines for antimicrobial prophylaxis in surgery //Surgical infections. – 2013. – Т. 14. – №. 1. – С. 73-156.
52. Milic T., Raidoo, P., Gebauer, D. Antibiotic prophylaxis in oral and maxillofacial surgery: a systematic review. British Journal of Oral and Maxillofacial Surgery.-2020.-doi:10.1016/j.bjoms.2020.09.020

## **Приложение А1. Состав рабочей группы по разработке и пересмотру клинических рекомендаций**

1. Кулаков А.А. – академик РАН, д.м.н., профессор, президент ООО «Общество специалистов в области челюстно-лицевой хирургии».
2. Брайловская Т.В. – д.м.н., доцент, ответственный секретарь ООО «Общество специалистов в области челюстно-лицевой хирургии».
3. Байриков И.М. – чл.-корр. РАН, д.м.н., профессор, член ООО «Общество специалистов в области челюстно-лицевой хирургии».
4. Иванов С. Ю. – член-корреспондент РАН, д.м.н., профессор, член правления ООО «Общество специалистов в области челюстно-лицевой хирургии».
5. Неробеев А. И. – д.м.н., профессор, почетный президент ООО «Общество специалистов в области челюстно-лицевой хирургии».
6. Дробышев А. Ю. – д.м.н., профессор вице – президент ООО «Общество специалистов в области челюстно-лицевой хирургии».
7. Яременко А. И. – д.м.н., профессор вице – президент ООО «Общество специалистов в области челюстно-лицевой хирургии».
8. Рогинский В. В. – д.м.н., профессор, член ООО «Общество специалистов в области челюстно-лицевой хирургии».
9. Бельченко В. А. – д.м.н., профессор, член правления ООО «Общество специалистов в области челюстно-лицевой хирургии».
10. Топольницкий О. З. – д.м.н., профессор, член правления ООО «Общество специалистов в области челюстно-лицевой хирургии».
11. Сысолятин П. Г. – д.м.н., профессор, член правления ООО «Общество специалистов в области челюстно-лицевой хирургии».
12. Дурново Е. А. – д.м.н., профессор, член правления ООО «Общество специалистов в области челюстно-лицевой хирургии».
13. Лепилин А. В. – д.м.н., профессор, член правления ООО «Общество специалистов в области челюстно-лицевой хирургии».
14. Тарасенко С. В. – д.м.н., профессор, член ООО «Общество специалистов в области челюстно-лицевой хирургии».
15. Епифанов С.А. – д.м.н., доцент, член ООО «Общество специалистов в области челюстно-лицевой хирургии».



16. Багненко А.С. – к.м.н., доцент, член ООО «Общество специалистов в области челюстно-лицевой хирургии».

17. Баранов И.В. – к.м.н., член ООО «Общество специалистов в области челюстно-лицевой хирургии».

18. Свириденко А.Д. – член ООО «Общество специалистов в области челюстно-лицевой хирургии».

19. Столяренко П.Ю. – к.м.н., доцент, член ООО «Общество специалистов в области челюстно-лицевой хирургии».

Все члены рабочей группы являются членами Общероссийской Общественной Организации «Ассоциация специалистов в области челюстно-лицевой хирургии». Конфликт интересов отсутствует.

## Приложение А2. Методология разработки клинических рекомендаций

### Целевая аудитория данных клинических рекомендаций:

1. Врачи-челюстно-лицевые хирурги
2. Врачи-травматологи-ортопеды
3. Врачи-нейрохирурги
4. Врачи-отоларингологи
5. Врачи-офтальмологи
6. Врачи-физиотерапевты
7. Медицинские работники со средним медицинским образованием
8. Организаторы здравоохранения
9. Врачи-эксперты медицинских страховых организаций (в том числе при проведении медико-экономической экспертизы)
10. Студенты медицинских ВУЗов, ординаторы, аспиранты.

**Таблица 1.** Шкала оценки уровней достоверности доказательств (УДД) для методов диагностики (диагностических вмешательств)

УДД	Расшифровка
1	Систематические обзоры исследований с контролем референсным методом или систематический обзор рандомизированных клинических исследований с применением мета-анализа
2	Отдельные исследования с контролем референсным методом или отдельные рандомизированные клинические исследования и систематические обзоры исследований любого дизайна, за исключением рандомизированных клинических исследований, с применением мета-анализа
3	Исследования без последовательного контроля референсным методом или исследования с референсным методом, не являющимся независимым от исследуемого метода или нерандомизированные сравнительные исследования, в том числе когортные исследования
4	Несравнительные исследования, описание клинического случая
5	Имеется лишь обоснование механизма действия или мнение экспертов

**Таблица 2.** Шкала оценки уровней достоверности доказательств (УДД) для методов профилактики, лечения и реабилитации (профилактических, лечебных, реабилитационных вмешательств)

УДД	Расшифровка
1	Систематический обзор РКИ с применением мета-анализа
2	Отдельные РКИ и систематические обзоры исследований любого дизайна, за исключением РКИ, с применением мета-анализа

3	Нерандомизированные сравнительные исследования, в т.ч. когортные исследования
4	Несравнительные исследования, описание клинического случая или серии случаев, исследования «случай-контроль»
5	Имеется лишь обоснование механизма действия вмешательства (доклинические исследования) или мнение экспертов

**Таблица 3.** Шкала оценки уровней убедительности рекомендаций (УУР) для методов профилактики, диагностики, лечения и реабилитации (профилактических, диагностических, лечебных, реабилитационных вмешательств)

<b>УУР</b>	<b>Расшифровка</b>
А	Сильная рекомендация (все рассматриваемые критерии эффективности (исходы) являются важными, все исследования имеют высокое или удовлетворительное методологическое качество, их выводы по интересующим исходам являются согласованными)
В	Условная рекомендация (не все рассматриваемые критерии эффективности (исходы) являются важными, не все исследования имеют высокое или удовлетворительное методологическое качество и/или их выводы по интересующим исходам не являются согласованными)
С	Слабая рекомендация (отсутствие доказательств надлежащего качества (все рассматриваемые критерии эффективности (исходы) являются неважными, все исследования имеют низкое методологическое качество и их выводы по интересующим исходам не являются согласованными)

#### **Порядок обновления клинических рекомендаций.**

Механизм обновления клинических рекомендаций предусматривает их систематическую актуализацию – не реже чем один раз в три года, а также при появлении новых данных с позиции доказательной медицины по вопросам диагностики, лечения, профилактики и реабилитации конкретных заболеваний, наличии обоснованных дополнений/замечаний к ранее утверждённым КР, но не чаще 1 раза в 6 месяцев.

### **Приложение А3. Справочные материалы, включая соответствие показаний к применению и противопоказаний, способов применения и доз лекарственных препаратов, инструкции по применению лекарственного препарата**

Данные клинические рекомендации разработаны с учётом следующих нормативно-правовых документов:

1. Статья 76 Федерального Закона Российской Федерации от 21.11.2011 N 323-ФЗ «Об основах охраны здоровья граждан в Российской Федерации», в части разработки и утверждении медицинскими профессиональными некоммерческими организациями клинических рекомендаций (протоколов лечения) по вопросам оказания медицинской помощи;

2. Приказ Минздрава России от 14.06.2019 N 422н «Об утверждении Порядка оказания медицинской помощи по профилю «челюстно-лицевая хирургия»;

5. Федеральный Закон Российской Федерации от 29.11.2010 N 326-ФЗ (ред. от 03.07.2016) «Об обязательном медицинском страховании в Российской Федерации»;

4. Приказ Минздрава России от 7 июля 2015 г. N 422ан «Об утверждении критериев оценки качества медицинской помощи»;

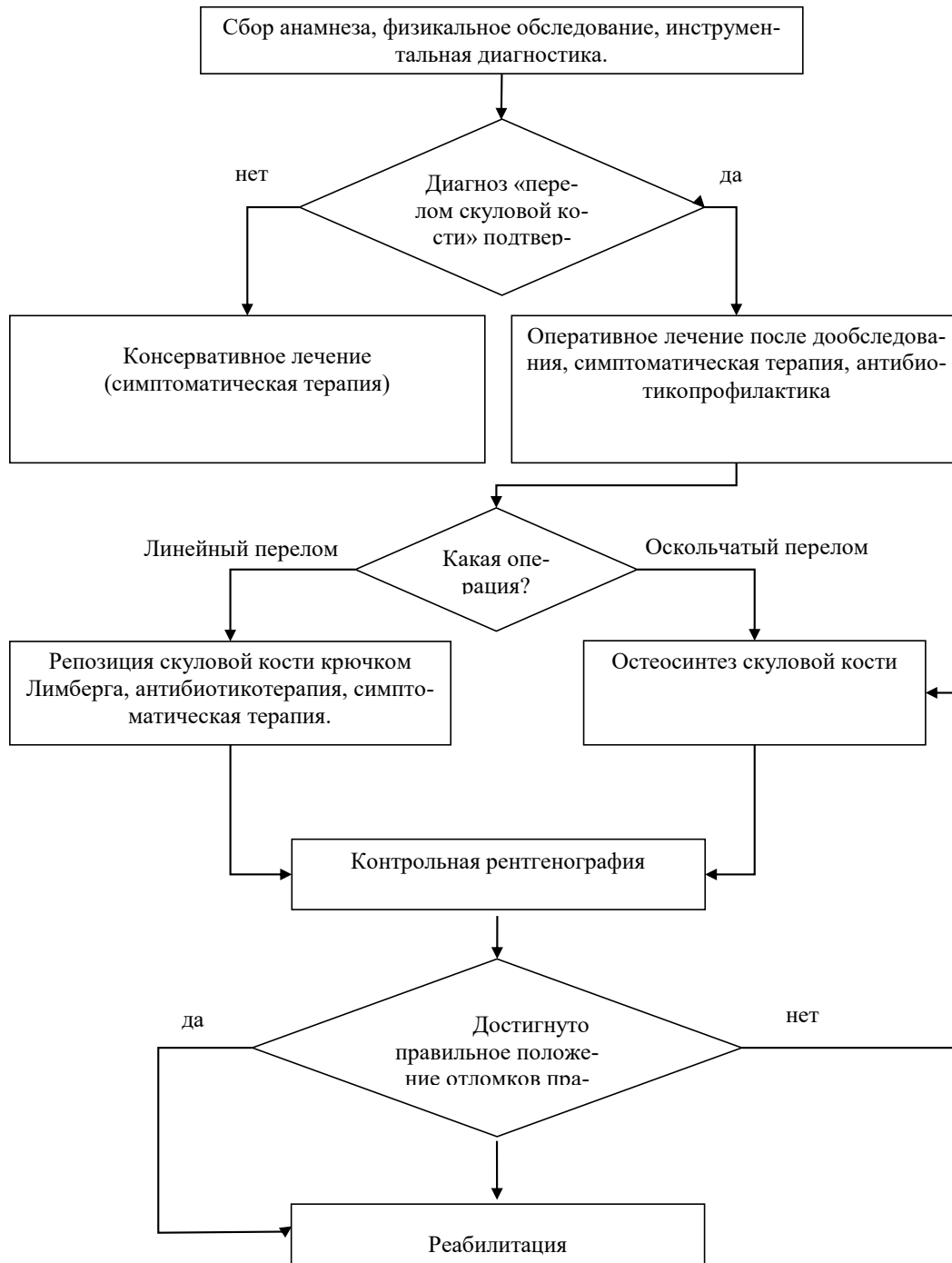
6. Приказ Министерства Здравоохранения и Социального развития Российской Федерации от 17 декабря 2015 г. № 1024н «О классификации и критериях, используемых при осуществлении медико-социальной экспертизы граждан федеральными государственными учреждениями медико-социальной экспертизы»;

6. Федеральный Закон от 17.07.1990 178-ФЗ (в ред. Федеральных законов от 08.12.2010

№345-ФЗ, от 345-ФЗ, от 01.07.2011 № 169ФЗ, от 28.07.2012 № 133-ФЗ, от 25.12.2012

№258-ФЗ, от 07.05.2013 №99-ФЗ, от 07.05.2013 №104-ФЗ, от 02.07.2013 №185-ФЗ, от 25.11.2013 №317-ФЗ) «О государственной социальной помощи».

## Приложение Б. Алгоритмы действий врача



## Приложение В. Информация для пациента

Скуловая кость является одной из множества костей, составляющих лицевой отдел черепа. Обычно перелом возникает в области соединения с соседними костями.

Переломы скулового комплекса возникает, когда травмирующая сила направлена на область скулового возвышения (самая выступающая точка под глазом).

При травмах чаще всего происходит повреждение не только скуловой, но и соседних костей.

Перелом скуловой кости со смещением отломков может привести к деформации лица и нарушению функции жевания, зрения, изменению чувствительности на лице.

### **Осложнения, возникающие после перелома скуловой кости:**

Западение и опущение глаза, двоение в глазах.

Воспаление околоносовой пазухи верхней челюсти, так называемый, гайморит.

«Онемение» зубов верхней челюсти и кожи в области носа, губы, нижнего века со стороны повреждения.

Ограничение открывания рта, ограничение боковых движений челюсти, которые вызывают трудности и боли при приеме пищи.

Переломы скуловой кости без смещения и нарушения функции лечатся консервативно и не требуют госпитализации.

Переломы скуловой кости со смещением отломков требуют хирургического лечения.

**Приложение Г1-ГN. Шкалы оценки, вопросники и другие оценочные инструменты состояния пациента, приведенные в клинических рекомендациях**

**Шаблон включения клинических шкал оценки, вопросников и других оценочных инструментов состояния пациента**

Название на русском языке:

Оригинальное название (если есть):

Источник (официальный сайт разработчиков, публикация с валидацией):

Тип (подчеркнуть):

- шкала оценки

- индекс

- вопросник

- другое (уточнить): \_\_\_\_\_

Назначение:

Содержание (шаблон):

Ключ (интерпретация):

Пояснения