

ф



**МИНИСТЕРСТВО
ЗДРАВООХРАНЕНИЯ
РОССИЙСКОЙ ФЕДЕРАЦИИ**

Клинические рекомендации

Перелом дна глазницы

Кодирование по
Международной
статистической
классификации болезней
и проблем, связанных со
здоровьем:
МКБ10: **S02.3**
Возрастная группа: **дети/взрослые**

Год утверждения: **202_**

Разработчик клинической рекомендации:

- Общероссийская общественная организация «Общество специалистов в области челюстно-лицевой хирургии»

Утверждены

Общероссийская общественная организация
«Общество специалистов в области челюстно-
лицевой хирургии»

Согласованы

Научным советом Министерства
Здравоохранения Российской Федерации
_____ 202_ г.

Оглавление

Оглавление	2
Список сокращений.....	3
Термины и определения	4
1. Краткая информация по заболеванию или состоянию (группе заболеваний или состояний)	4
1.1. Определение заболевания или состояния (группы заболеваний или состояний).....	4
1.2. Этиология и патогенеззаболевания или состояния (группы заболеваний или состояний).....	5
1.3. Эпидемиология заболевания или состояния (группы заболеваний или состояний) .	6
1.4. Особенности кодирования заболевания или состояния (группы заболеваний или состояний) по Международной статистической классификации болезней и проблем, связанных со здоровьем.....	6
1.5. Классификация заболевания или состояния (группы заболеваний или состояний)..	6
1.6. Клиническая картина заболевания или состояния (группы заболеваний или состояний).....	7
2. Диагностика заболевания или состояния (группы заболеваний или состояний), медицинские показания и противопоказания к применению методов диагностики	7
2.1 Жалобы и анамнез.....	7
2.2 Физикальное обследование	7
2.3 Лабораторные диагностические исследования	8
2.4 Инструментальные диагностические исследования.....	8
2.5 Иные диагностические исследования	9
3. Лечение, включая медикаментозную и немедикаментозную терапии, диетотерапию, обезболивание, медицинские показания и противопоказания к применению методов лечения.....	9
3.1 Консервативное лечение	9
3.2 Хирургическое лечение	109
3.3 Иное лечение	124
4. Медицинская реабилитация, медицинские показания и противопоказания к применению методов реабилитации.....	124
5. Профилактика и диспансерное наблюдение	134
5.1 Профилактика	134
5.2 Диспансерное наблюдение	134
6. Организация оказания медицинской помощи.....	141
7. Дополнительная информация (в том числе факторы, влияющие на исход заболевания или состояния)	141
Критерии оценки качества медицинской помощи.....	141
Список литературы	164
Приложение А1. Состав рабочей группы.....	194
Приложение А2. Методология разработки клинических рекомендаций.	204
Приложение А3. Справочные материалы, включая соответствие показаний к применению и противопоказаний, способов применения и доз лекарственных препаратов, инструкции по применению лекарственного препарата.....	224
Приложение Б. Алгоритмы действий врача.....	232
Приложение В. Информация для пациента	242

Список сокращений

КТ - компьютерная томография

МРТ - магнитно-резонансная томография

УДД – уровни достоверности доказательств

РКИ – рандомизированное контролируемое испытание

УУР – уровни убедительности рекомендаций

Термины и определения

Диплопия – удвоенное изображение одного объекта.

Гипофтальм – более низкое, в сравнении с нормой, положение глазного яблока в глазнице.

Энофтальм – более глубокое, в сравнении с нормой, положение глазного яблока в глазнице.

Экзофтальм – более выступающее, в сравнении с нормой, положение глазного яблока в глазнице.

Гемосинус – скопление крови в придаточных пазухах носа.

Изолированная травма челюстно-лицевой области – травма, при которой имеется одно повреждение в пределах челюстно-лицевой области.

Множественная травма челюстно-лицевой области – травма, при которой имеется несколько повреждений в пределах челюстно-лицевой области.

Множественная травма головы – повреждение нескольких отделов головы (ЧЛЮ, ЛОР, органа зрения либо головной мозга) в результате воздействия одного или более ранящих снарядов.

Сочетанная травма челюстно-лицевой области – одновременное повреждение челюстно-лицевой области с другими анатомическими областями тела (голова, шея, живот, таз, позвоночник, конечности).

1. Краткая информация по заболеванию или состоянию (группе заболеваний или состояний)

1.1. Определение заболевания или состояния (группы заболеваний или состояний)

Перелом дна глазницы - нарушение целостности костей, формирующих дно глазницы.

Глазница - костная полость, содержащая орган зрения, состоящий из глазного яблока и его вспомогательного аппарата. Она имеет форму усеченной четырехгранной пирамиды с основанием, направленным кпереди и кнаружи.

Нижняя стенка глазницы образована глазничной поверхностью тела верхней челюсти, скуловой костью, глазничным отростком перпендикулярной пластинки небной кости. Площадь нижней глазничной стенки составляет около 6 см², толщина около 0,5 мм.

Наиболее тонким участком дна глазницы является пересекающая его примерно пополам подглазничная борозда, переходящая кпереди в подглазничный канал. Несколько прочнее является задняя часть внутренней половины нижней стенки. Самым толстым и,

соответственно, прочным местом является соединение медиальной и нижней стенок глазницы, поддерживаемое медиальной стенкой верхнечелюстной пазухи. Данное место является контрфорсом, что важно учитывать при восстановлении целостности костей глазницы и фиксации удерживающих конструкций. Нижняя стенка имеет характерный S-образный профиль, что необходимо учитывать при моделировке имплантатов. Глазничный отросток перпендикулярной пластинки нёбной кости является самым прочным участком по сравнению с окружающей его глазничной поверхностью верхней челюсти, поэтому при переломах практически всегда остается неповрежденным и может использоваться в качестве ориентира вершины глазницы. Помимо этого, он имеет большое значение при замещении тотальных изъянов нижней стенки глазницы, когда вся сформированная верхней челюстью часть дна глазницы разрушена и единственным опорным пунктом, где может быть размещен задний край имплантата, является глазничный отросток перпендикулярной пластинки нёбной кости. В таких ситуациях так же остаются интактными и наружные края нижней стенки, переходящие на внутреннюю и наружную стенки глазницы, и, являющиеся, по сути, ориентирами и контрфорсами.

При переломах костей скулоглазничного комплекса и верхней челюсти по типам ЛеФор II и III, повреждения дна глазницы отмечаются в 100% случаев. В отдельную группу выделяют так называемые «взрывные» (blow-out) или изолированные переломы, когда в результате удара в область глазницы повреждается только нижняя стенка, а остальные анатомические образования остаются интактными.

1.2. Этиология и патогенез заболевания или состояния (группы заболеваний или состояний)

Существует две теории механизма возникновения изолированного «взрывного» перелома нижней стенки глазницы. Согласно «гидравлической» теории, травмирующий фактор, размер которого по площади превышает размеры входа в орбиту, деформирует и смещает внутрь глазницы глазное яблоко, тем самым сжимая ее содержимое и резко повышая внутриорбитальное давление. При этом происходит перераспределение энергии на стенки глазницы, и перелом ее тонкой нижней стенки.

Суть «механической» теории сводится к тому, что основным механизмом возникновения «взрывного» перелома дна глазницы являются волнообразные деформации, передающиеся с нижнеглазничного края.

Экспериментальные исследования показали, что переломы, обусловленные волнообразной деформацией, чаще всего ограничиваются передней половиной дна

глазницы, не распространяются на медиальную стенку и не сопровождаются ущемлением мягких тканей.

Гидравлический механизм чаще вызывает гораздо более протяженные переломы, захватывающие не только всю нижнюю, но и медиальную стенку глазницы, а также пролапс и интерпозицию мягких тканей.

1.3. Эпидемиология заболевания или состояния (группы заболеваний или состояний)

При переломах костей скулоглазничного комплекса и верхней челюсти по среднему и верхнему типам повреждения дна глазницы наблюдаются в 100% случаев. По частоте возникновения повреждения скулоглазничного комплекса составляют от 14,5% до 24%, а верхней челюсти по среднему и верхнему типам от 3,3% до 9,2% среди переломов костей лицевого отдела черепа.

Приблизительно треть переломов (34,8%) является по своему характеру крупнооскольчатыми и створчатыми. Остальные 65,2% переломов являются мелкооскольчатыми [1,2,3].

1.4. Особенности кодирования заболевания или состояния (группы заболеваний или состояний) по Международной статистической классификации болезней и проблем, связанных со здоровьем

S02.3 Перелом дна глазницы

1.5. Классификация заболевания или состояния (группы заболеваний или состояний)

В зависимости от наличия смещения костных отломков:

- со смещением;
- без смещения.

В зависимости от характера перелома:

- крупнооскольчатые;
- мелкооскольчатые;
- створчатые (по типу «захлопывающейся двери»).

В зависимости от промежутка времени, прошедшего с момента травмы:

- свежие (до 14 дней после травмы);
- застарелые (от 14 до 28 дней после травмы).

Если от момента перелома прошло более 28 дней, то такой перелом не относится к данной группе заболеваний и кодируется по МКБ – T90.2 – Последствия перелома черепа и костей лица.

1.6. Клиническая картина заболевания или состояния (группы заболеваний или состояний)

Основными клиническими проявлениями перелома дна глазницы являются: боль, отек мягких тканей параорбитальной области, подкожная эмфизема, изменение положения глазного яблока (эно-, гипoftальм), ограничение подвижности и боли при движении глазным яблоком, бинокулярная диплопия, онемение в зоне иннервации подглазничного нерва, затруднение носового дыхания на стороне перелома.

2. Диагностика заболевания или состояния (группы заболеваний или состояний), медицинские показания и противопоказания к применению методов диагностики

Критерии установления заболевания или состояния: окончательный диагноз перелома нижней стенки глазницы выставляется на основе данных рентгенологических методов исследования, приоритетно – данных компьютерной томографии.

2.1 Жалобы и анамнез

Рекомендуется выявление анамнестических данных, указывающих на факт получения травмы, у всех пациентов. Рекомендуется выявление жалоб на боль, отек мягких тканей, изменение положения глазного яблока, ограничение подвижности и боль при движении глазных яблок, двоение в глазах, чувство онемения на коже лица, затруднение носового дыхания, факт кровотечения из носа [3].

- **Уровень убедительности рекомендаций С (уровень достоверности доказательств - 5).**

2.2 Физикальное обследование

- Рекомендуется начать физикальное обследование у всех пациентов с определения симметрии лица, выявлении отека, оценки положения глазных яблок, проверки подвижности глазных яблок и диплопии, определение чувствительности кожи в подглазничных областях, наличия субконъюнктивальной и субсклеральной гематомы, затруднения носового дыхания со стороны повреждения. [3].

Уровень убедительности рекомендаций С (уровень достоверности доказательств - 5)

- Рекомендуется осмотр врача-челюстно-лицевого хирурга у всех пациентов[3].

Уровень убедительности рекомендаций С (уровень достоверности

доказательств - 5)

Комментарии: челюстно-лицевой хирург выставляет диагноз, определяет план лечения, необходимость дополнительных методов обследования и консультаций смежных специалистов, проводит оперативное лечение.

- Рекомендуется осмотр врача-офтальмолога с целью оценки состояния органа зрения у всех пациентов [4]

Уровень убедительности рекомендаций С (уровень достоверности доказательств - 4)

- Рекомендуется при жалобах на факт потери сознания, тошноту, рвоту, головокружение осмотр врача-невролога или врача-нейрохирурга с целью выявления черепно-мозговой травмы [3].

Уровень убедительности рекомендаций С (уровень достоверности доказательств - 5)

- Рекомендуется при жалобах со стороны ЛОР органов, осмотр врача-оториноларинголога с целью оценки состояния ЛОР-органов [3].

Уровень убедительности рекомендаций С (уровень достоверности доказательств - 5)

- Рекомендуется перед оперативным вмешательством осмотр врача-анестезиолога-реаниматолога в целях оценки степени анестезиологического риска [3].

Уровень убедительности рекомендаций С (уровень достоверности доказательств - 5)

2.3 Лабораторные диагностические исследования

Лабораторные диагностические исследования рекомендовано выполнять всем пациентам с переломами нижней стенки глазницы перед оперативным вмешательством в объеме комплекса исследований предоперационного для проведения планового оперативного вмешательства [3].

Уровень убедительности рекомендаций – С (уровень достоверности доказательств – 5)

2.4 Инструментальные диагностические исследования

- Рекомендуется проведение мультиспиральной компьютерной томографии костей черепа у всех пациентов [5,28,29].

Уровень убедительности рекомендаций В (уровень достоверности доказательств - 2)

Комментарии: при оказании специализированной медицинской помощи обычное рентгенологическое исследование (как рентгенография всего черепа, так и прицельная рентгенография глазниц и других частей черепа) не может являться методом выбора для диагностики перелома нижней стенки глазницы. Полную информацию о переломе может дать конусно-лучевая компьютерная томография или мультиспиральная компьютерная томография, которую рекомендуется проводить с разрешающей способностью не менее 1мм. При факте получения травмы в области головы и подозрении на перелом нижней стенки глазницы рекомендуется проведение мультиспиральной КТ головного мозга и лицевого отделов черепа. Данная тактика позволяет получить полное представление о состоянии костей средней зоны лицевого скелета с целью диагностики и планирования оперативного вмешательства, а так же исключить интракраниальную патологию при черепно-мозговой травме. Вместе с тем, при отсутствии возможности выполнить КТ, с целью выявления признаков наличия перелома и направления пациента в специализированный стационар, могут быть использованы рутинные рентгенологические исследования, такие как: рентгенография черепа, глазниц, придаточных пазух носа.

2.5 Иные диагностические исследования

Перелом нижней стенки глазницы в сочетании с другими черепно-лицевыми травмами может давать разнообразную клиническую картину и требовать применения дополнительных методов обследования в зависимости от клинических проявлений. Иной Специфической диагностики, не описанной выше, не предусмотрено.

3. Лечение, включая медикаментозную и немедикаментозную терапии, диетотерапию, обезболивание, медицинские показания и противопоказания к применению методов лечения

3.1 Консервативное лечение

- Консервативное лечение рекомендовано в случае перелома нижней стенки глазницы без смещения отломков, либо перелома с незначимым их смещением, не приводящим к эстетическим или функциональным нарушениям [3,5,6,7].

Уровень убедительности рекомендаций С (уровень достоверности доказательств - 5)

Комментарии: консервативное лечение включает в себя симптоматическую терапию, а так же исключение физических нагрузок, перегреваний на срок 2 месяца, обезболивающую терапию, применение сосудосуживающих препаратов местного действия (назальные препараты с целью улучшения дренажной функции верхнечелюстного синуса, гормонотерапию с целью уменьшения отека и др.). При минимальном смещении костных отломков и отсутствии клинической симптоматики, пациент требует динамического наблюдения, с целью повторной оценки симптоматики (в частности положения глазных яблок) после спадания отека.

3.2 Хирургическое лечение

- Хирургическое лечение рекомендовано при переломе нижней стенки глазницы с наличием хотя бы одного из следующих симптомов: изменение положения глазного яблока (гипо-, экзофтальм), диплопия, ограничение подвижности глазного яблока, либо при наличии смещения костных отломков по результатам КТ даже без наличия клинической симптоматики эстетических или функциональных нарушений [5,6,7,9].

Уровень убедительности рекомендаций С (уровень достоверности доказательств - 5)

Комментарии: отек мягких тканей внутри глазницы может скрывать клиническую картину изменения положения глазного яблока и сохраняться до 2 месяцев. При наличии смещения костных отломков по данным КТ, перераспределение интраорбитальных тканей в верхнечелюстную пазуху (и связанное с этим изменение положения глазного яблока) неизбежно, поэтому, чтобы не переводить острую травму в более сложную посттравматическую деформацию, показано оперативное лечение.

- При проведении оперативного вмешательства, для пластики нижней стенки глазницы, либо фиксации репонированных костных отломков, рекомендовано использовать имплантаты из биосовместимых материалов искусственного происхождения [10,11,12].

Уровень убедительности рекомендаций С (уровень достоверности доказательств - 4)

- При множественных переломах черепно-лицевой области, когда в процесс вовлечен свод черепа, есть необходимость в восполнении костных дефектов путем забора аутотрансплантатов, и забор последних (без интраоперационного нарушения целостности внутренней кортикальной пластинки костей мозгового

череп) для пластики нижней стенки глазницы не является единственным показанием к оперативному вмешательству на своде черепа, рекомендовано использовать аутооттрансплантаты мембранозного происхождения [13,14,15,16].

Уровень убедительности рекомендаций С (уровень достоверности доказательств - 4)

Комментарии: *при использовании аутооттрансплантатов рекомендуется применять аутооттрансплантаты преимущественно мембранозного происхождения, вместе с тем, могут устанавливаться и аутооттрансплантаты хондрального происхождения (аутореберный хрящ, аутоушной хрящ, гребень подвздошной кости), однако с меньшим предпочтением, в связи с высоким риском их резорбции.*

Уровень убедительности рекомендаций С (уровень достоверности доказательств - 4)

- Рекомендовано проведение жесткой фиксации имплантатов при реконструкции нижней стенки глазницы имплантатами из биосовместимых материалов искусственного происхождения [17].

Уровень убедительности рекомендаций С (уровень достоверности доказательств - 4)

Комментарии: *не фиксированный имплантат может сместиться, приводя к вторичным деформациям и вызвать воспалительные осложнения.*

- Рекомендуется проведение оперативного вмешательства в максимально ранние сроки. Особенно это относится к переломам с ущемлением интраорбитальных тканей [18,19].

Уровень убедительности рекомендаций С (уровень достоверности доказательств - 4)

Комментарии: *чем дольше интраорбитальные ткани ущемлены в линии перелома, тем более выражена будет их атрофия, что, в конечном счете повлияет на положение глазного яблока и необходимость выполнения действий, направленных не просто на восстановление нормальной анатомии, а на уменьшение объема глазницы (к примеру, гиперкоррекции имплантата) для придания главному яблоку правильного положения.*

Вместе с тем хирургическое лечение пациентов с переломами дна глазницы при тяжелой сочетанной челюстно-лицевой травме может проводиться и в более поздние сроки, в соответствии с клиническими рекомендациями по лечению

пациентов с сочетанной челюстно-лицевой травмой.

- Рекомендуется не использовать у всех пациентов неэффективные устаревшие методы лечения, а именно: попытки удержания костных отломков нижней стенки глазницы марлевым тампоном, резиновым баллоном и другими аналогичными способами [1,3,5,20].

Уровень убедительности рекомендаций С (уровень достоверности доказательств - 5)

Комментарии: *описанные методики не могут использоваться при оказании специализированной медицинской помощи, не способны удержать костные отломки в анатомически правильном положении, вызывают воспалительные осложнения в виде синуситов, приводят к переводу острой травмы в более сложную посттравматическую деформацию.*

- Рекомендуется использовать резорбируемые имплантаты у детей в возрасте до 5 лет [21,22,23]

Уровень убедительности рекомендаций С (уровень достоверности доказательств - 4)

Комментарии: *к 5 годам глазница приобретает около 80% своего конечного объема, что позволяет использовать нерезорбируемые имплантаты, начиная с этого возраста.*

3.3 Иное лечение

Иное специфическое лечение для пациентов с описываемой патологией не предусмотрено.

4. Медицинская реабилитация и санаторно-курортное лечение, медицинские показания и противопоказания к применению методов реабилитации, в том числе основанных на использовании природных лечебных факторов

- Всем пациентам, перенесшим хирургическое лечение, рекомендуется проведение реабилитационных мероприятий целью которых является полное социальное и физическое восстановление пациента [3,24].

Уровень убедительности рекомендаций С (уровень достоверности доказательств - 5)

Комментарии: *регулярность наблюдений за пациентами позволяет контролировать качество проводимого лечения на протяжении всего периода*

реабилитации. Специфической реабилитации по поводу, описываемых патологий, не предусмотрено, однако для оказания комплексной помощи и обеспечения полной реабилитации пациентов с переломом нижней стенки глазницы возможно применение физиотерапии, гимнастики для глаз и других реабилитационных мероприятий в зависимости от конкретных клинических симптомов. Указанные реабилитационные мероприятия подлежат рассмотрению в соответствующих клинических рекомендациях.

5. Профилактика и диспансерное наблюдение, медицинские показания и противопоказания к применению методов профилактики

5.1 Профилактика

- При наличии указания на травму в анамнезе и клинических проявлений перелома нижней стенки глазницы, рекомендуется консультация врач-челюстно-лицевого хирурга для определения тактики ведения и лечения пациента с целью своевременного оказания медицинской помощи и профилактики возникновения посттравматических деформаций (см. раздел Диагностика) [3].

Уровень убедительности рекомендаций С (уровень достоверности доказательств - 5)

Комментарии: *специфической профилактики возникновения описываемой патологии не существует.*

5.2 Диспансерное наблюдение

- Рекомендовано диспансерное наблюдение врачом-челюстно-лицевым хирургом, врачом-офтальмологом (при повреждении органа зрения, либо глазодвигательных нарушениях), врачом-оториноларингологом (при возникновении подозрений на воспалительные осложнения со стороны верхнечелюстных пазух), врачом-физиотерапевтом при необходимости ускорения реабилитации в послеоперационном периоде [3, 25].

Уровень убедительности рекомендаций С (уровень достоверности доказательств - 5)

- Для предупреждения воспалительных осложнений со стороны верхнечелюстных пазух, рекомендовано исключить переохлаждение,

перегревание, сауну, бассейн, купание в водоемах в ближайшие 2 месяца после травмы или операции [3, 26].

Уровень убедительности рекомендаций С (уровень достоверности доказательств - 5)

- При наличии подозрений на возникновение вторичной деформации, ухудшении местного, неврологического, офтальмологического и других статусов пациента, рекомендовано проведение КТ, МРТ и других исследований, исходя из клинической картины [27].

Уровень убедительности рекомендаций С (уровень достоверности доказательств - 4)

6. Организация оказания медицинской помощи

Показания для госпитализации в медицинскую организацию:

1. Необходимость проведения инструментальных методов исследования под наркозом (относится к детям).
2. Необходимость проведения оперативного вмешательства по устранению перелома нижней стенки глазницы.

Показания к выписке пациента из стационара:

1. Выполнение запланированных диагностических исследований.
2. Восстановление анатомической целостности стенок глазницы.
3. Отсутствие признаков послеоперационных осложнений.

7. Дополнительная информация (в том числе факторы, влияющие на исход заболевания или состояния)

1. При переломе с ущемлением тканей, оперативное лечение должно быть проведено как можно раньше, в первые дни после травмы. Отложенные вмешательства в данной ситуации отрицательно влияют на результаты и прогноз лечения.
2. Несоблюдение пациентом гигиены полости рта и других врачебных назначений в послеоперационном периоде неблагоприятно влияет на раневой процесс, влечет за собой развитие воспалительных осложнений.

Критерии оценки качества медицинской помощи.

Таблица 10. Критерии оценки качества медицинской помощи.

№	Критерии качества	Уровень достоверности доказательств	Уровень убедительности рекомендаций
1	Проведен комплекс диагностических мероприятий, в ходе которых установлен диагноз перелома нижней стенки глазницы.	3	C
2	Проведен комплекс мероприятий, направленных на предотвращение воспалительных осложнений.	3	C
3	По показаниям проведено оперативное вмешательство, в ходе которого устранены клинические проявления перелома.	3	C

Список литературы

1. Kirkland N. Orbital Trauma / Kirkland N. Lozada, Patrick W. Cleveland, Jesse E. Smith // *Semin Plast Surg.* – 2019. - N. 33(2). – P.106–113. Код поля изменен
2. Cohen L.M. Isolated Orbital Floor Fracture Management: A Survey and Comparison of American Oculofacial and Facial Plastic Surgeon Preferences / Liza M. Cohen, David A. Shaye, Michael K. Yoon // *Craniomaxillofac Trauma Reconstr.* – 2019. – N. 12(2) – P.112–121. Код поля изменен
3. Бельченко В.А. Черепно-лицевая хирургия / Бельченко Виктор Алексеевич. – М.: Медицинское информационное агентство, 2006. – 430 с.
4. Politis C. Association of Midfacial Fractures with Ophthalmic Injury / Constantinus Politis, Alexandra Kluyskens, Titiaan Dormaar // *Craniomaxillofac Trauma Reconstr.* – 2017. – Vol. 10(2). - P.99–105. Код поля изменен
5. Бельченко В.А. 30-летний опыт лечения пациентов с переломами нижней стенки глазницы / Бельченко В.А., Рыбальченко Г.Н. // *Московская медицина.* - 2019. - № 6 (34). - С. 23.
6. Grob S. Orbital Fracture Repair / Seanna Grob, Marc Yonkers, Jeremiah Tao // *Semin Plast Surg.* – 2017. - N. 31(1). - P.31–39. Код поля изменен
7. Munding G.S. Antibiotics and Facial Fractures: Evidence-Based Recommendations Compared with Experience-Based Practice / Gerhard S. Munding, Daniel E. Borsuk, Zachary Okhah, Michael R. Christy, Branko Bojovic, Amir H. Dorafshar, Eduardo D. Rodriguez // *Craniomaxillofac Trauma Reconstr.* – 2015. N 8(1). - P.64–78
8. Yamanaka Y. Impact of surgical timing of postoperative ocular motility in orbital blowout fractures / Yukito Yamanaka, Akihide Watanabe, Chie Sotozono, Shigeru Kinoshita // *Br J Ophthalmol.* – 2018. - N. 102(3). - P.398–403.
9. Su Y. Diplopia of Pediatric Orbital Blowout Fractures: A Retrospective Study of 83 Patients Classified by Age Groups / Yun Su, Qin Shen, Ming Lin, Xianqun // *Fan Medicine.* – 2015. - N. 94(4). - P.477. Код поля изменен
10. Бельченко В.А. Клинико-анатомическое обоснование использования трансантрального оперативного доступа при переломах нижней стенки глазницы. Часть I / Бельченко В.А., Рыбальченко Г.Н., Глязер И.С. (Баранюк) // *Стоматология.* – 2014. – N 93(2). – С. 27-30.
11. Бельченко В.А. Клинико-анатомическое обоснование использования трансантрального оперативного доступа при переломах нижней стенки глазницы. Часть II / Бельченко В.А., Рыбальченко Г.Н., Глязер И.С. (Баранюк) // *Стоматология.* – 2014. – N 93(3). – С. 23-27.

12. Balaji S.M. Surgical Correction of Diplopia in Orbital Fracture: Influence of Material and Design / S. M. Balaji, Preetha Balaji // *Ann Maxillofac Surg.* – 2019. - N 9(1). - P.129–134. Код поля изменен
13. Груша Я.О. Устранение посттравматических дефектов глазницы с применением костных аутотрансплантатов / Я.О. Груша, А.С. Караян, Г.И. Коробков, С.С. Данилов // *Стоматология.* – 2019. – N 98(1). – С. 38-44.
14. Караян А.С. Клинико-рентгенологическая оценка различных способов восстановления дефектов дна глазницы при посттравматических деформациях средней трети лицевого черепа / А.С. Караян // *Вестник рентгенологии и радиологии.* – 2006. - № 4. - С. 4-7.
15. Караян А.С. Способ устранения посттравматического эно- и гипофтальма / А.С. Караян, Е.С. Кудинова, Д.А. Бронштейн, С.А. Заславский // *Стоматология для всех.* - 2008. - № 2. - С. 48-50.
16. Bande C.R. Reconstruction of Orbital Floor Fractures with Autogenous Bone Graft Application from Anterior Wall of Maxillary Sinus: A Retrospective Study / Chandrashekhar R. Bande, Surendra Daware, Pravin Lambade, Bhaskar Patle // *J Maxillofac Oral Surg.* – 2015. N. 14(3) – P.605–610. Код поля изменен
17. Xu Q.H. Analysis of the effect of repair materials for orbital blowout fracture on complications / Qi-Hua Xu, Jin-Hai Yu, Yao-Hua Wang, An-An Wang, Hong-Fei Liao // *Int J Ophthalmol.* -2019. – N. 12(11) – P.1746–1750.
18. Lee S.C. Prognostic Factors of Orbital Fractures with Muscle Incarceration / Seung Chan Lee, Seung-Ha Park, Seung-Kyu Han, Eul-Sik Yoon, Eun-Sang Dhong, Sung-Ho Jung, Hi-Jin You, Deok-Woo Kim // *Arch Plast Surg.* – 2017. – N. 44(5). – P.407–412. Код поля изменен
19. Anehosur V. Endoscopic Assisted Combined Transantral and Subciliary Approach in Treatment of Orbital Floor Fracture: A Case Report / Venkatesh Anehosur, K. Harish // *J Maxillofac Oral Surg.* – 2018. – Vol. 17(2). – P.193–196. Код поля изменен
20. Nasir S.A. Predictors of enophthalmos among adult patients with pure orbital blowout fractures / Suraya Ahmad Nasir, Roszalina Ramli, Nazimi Abd Jabar // *PLoS One.* – 2018. – N. 13(10). – P. 25-28. Код поля изменен
21. Jang H.U. Biodegradable implants for orbital wall fracture reconstruction / Hyeon Uk Jang, So Young Kim // *Arch Craniofac Surg.* – 2020. – N. 21(2) – P.99–105. Код поля изменен
22. Alkhalil M. Orbital reconstruction with a partially absorbable mesh (monofilament polypropylene fibre and monofilament poliglecaprone-25): Our experience with 34

- patients / Moustafa Alkhalil, J. Joshi Otero // Saudi J Ophthalmol. – 2016. – N. 30(3) – P.169–174.
23. Valente L. Orbital Fractures in Childhood / Riccardo Tieghi, Giovanni Elia, Manlio Galie // Ann Maxillofac Surg. – 2019. - N 9(2). P.403–406. Код поля изменен
24. Yoo Y.J. Pediatric orbital wall fractures: Prognostic factors of diplopia and ocular motility limitation / Yung Ju Yoo, Hee Kyung Yang, Namju Kim, Jeong-Min Hwang // PLoS One. – 2017. – Vol. 12(11). – P.23-25. Код поля изменен
25. Yim C.K. Analysis of Early Outcomes After Surgical Repair of Orbital Floor Fractures / Cindi K. Yim, Rocco Ferrandino, James Chelnis, I. Michael Leitman // Facial Plast Surg. – 2018. – N. 20(2). – P.173–175. Код поля изменен
26. Shew M. Surgical Treatment of Orbital Blowout Fractures: Complications and Postoperative Care Patterns / Matthew Shew, Michael P. Carlisle, Guanning Nina Lu, Clinton Humphrey, J. David Kriet // Craniomaxillofac Trauma Reconstr. – 2016. – Vol. 9(4). - P.299–304. Код поля изменен
27. Carpenter D. The Role of Postoperative Imaging after Orbital Floor Fracture Repair / David Carpenter, Ronnie Shammass, Adam Honeybrook, C. Scott Brown, Nikita Chapurin, Charles R. Woodard // Craniomaxillofacial Trauma Reconstr. – 2018. N. 11(2). - P. 96–101. Код поля изменен
28. Chang, E. W., & Manolidis, S. (2005). Orbital Floor Fracture Management. Facial Plastic Surgery, 21(03), 207–213. doi:10.1055/s-2005-922861
29. Chawla H. et al. Sensitivity and specificity of CT scan in revealing skull fracture in medico-legal head injury victims //The Australasian medical journal. – 2015. – T. 8. – №. 7. – C. 235.

Приложение А1. Состав рабочей группы.

1. Кулаков А.А. – академик РАН, д.м.н., профессор, президент ООО «Общество специалистов в области челюстно-лицевой хирургии».
2. Брайловская Т.В. – д.м.н., доцент, ответственный секретарь ООО «Общество специалистов в области челюстно-лицевой хирургии».
3. Байриков И.М. – чл.-корр. РАН, д.м.н., профессор, член ООО «Общество специалистов в области челюстно-лицевой хирургии».
4. Иванов С. Ю. – член-корреспондент РАН, д.м.н., профессор, член правления ООО «Общество специалистов в области челюстно-лицевой хирургии».
5. Бельченко В. А. – д.м.н., профессор, член правления ООО «Общество специалистов в области челюстно-лицевой хирургии».
6. Неробеев А. И. – д.м.н., профессор, почетный президент ООО «Общество специалистов в области челюстно-лицевой хирургии».
7. Дробышев А. Ю. – д.м.н., профессор вице – президент ООО «Общество специалистов в области челюстно-лицевой хирургии».
8. Яременко А. И. – д.м.н., профессор вице – президент ООО «Общество специалистов в области челюстно-лицевой хирургии».
9. Рогинский В. В. – д.м.н., профессор, член ООО «Общество специалистов в области челюстно-лицевой хирургии».
10. Топольницкий О. З. – д.м.н., профессор, член правления ООО «Общество специалистов в области челюстно-лицевой хирургии».
11. Дурново Е. А. – д.м.н., профессор, член правления ООО «Общество специалистов в области челюстно-лицевой хирургии».
12. Епифанов С.А. – д.м.н., доцент, член ООО «Общество специалистов в области челюстно-лицевой хирургии».
13. Глязер И.С. – член ООО «Общество специалистов в области челюстно-лицевой хирургии».
14. Багненко А.С. – к.м.н., доцент, член ООО «Общество специалистов в области челюстно-лицевой хирургии».
15. Баранов И.В. – к.м.н., член ООО «Общество специалистов в области челюстно-лицевой хирургии».

Конфликт интересов отсутствует.

Приложение А2. Методология разработки клинических рекомендаций.

Целевая аудитория данных клинических рекомендаций:

1. Врачи-челюстно-лицевые хирурги
2. Врачи-офтальмологи
3. Врачи-оториноларингологи

Таблица 11. Шкала оценки уровней достоверности доказательств (УДД) для методов диагностики (диагностических вмешательств)

УДД	Расшифровка
1	Систематические обзоры исследований с контролем референсным методом или систематический обзор рандомизированных клинических исследований с применением мета-анализа
2	Отдельные исследования с контролем референсным методом или отдельные рандомизированные клинические исследования и систематические обзоры исследований любого дизайна, за исключением рандомизированных клинических исследований, с применением мета-анализа
3	Исследования без последовательного контроля референсным методом или исследования с референсным методом, не являющимся независимым от исследуемого метода или нерандомизированные сравнительные исследования, в том числе когортные исследования
4	Несравнительные исследования, описание клинического случая
5	Имеется лишь обоснование механизма действия или мнение экспертов

Таблица 12. Шкала оценки уровней достоверности доказательств (УДД) для методов профилактики, лечения и реабилитации (профилактических, лечебных, реабилитационных вмешательств)

УДД	Расшифровка
1	Систематический обзор РКИ с применением мета-анализа
2	Отдельные РКИ и систематические обзоры исследований любого дизайна, за исключением РКИ, с применением мета-анализа
3	Нерандомизированные сравнительные исследования, в т.ч. когортные исследования
4	Несравнительные исследования, описание клинического случая или серии случаев, исследования «случай-контроль»
5	Имеется лишь обоснование механизма действия вмешательства (доклинические исследования) или мнение экспертов

Таблица 13. Шкала оценки уровней убедительности рекомендаций (УУР) для методов профилактики, диагностики, лечения и реабилитации (профилактических, диагностических, лечебных, реабилитационных вмешательств)

УУР	Расшифровка
А	Сильная рекомендация (все рассматриваемые критерии эффективности (исходы) являются важными, все исследования имеют высокое или удовлетворительное методологическое качество, их выводы по интересующим исходам являются согласованными)
В	Условная рекомендация (не все рассматриваемые критерии эффективности (исходы) являются важными, не все исследования имеют высокое или удовлетворительное методологическое качество и/или их выводы по интересующим исходам не являются согласованными)
С	Слабая рекомендация (отсутствие доказательств надлежащего качества (все рассматриваемые критерии эффективности (исходы) являются неважными, все исследования имеют низкое методологическое качество и их выводы по интересующим исходам не являются согласованными)

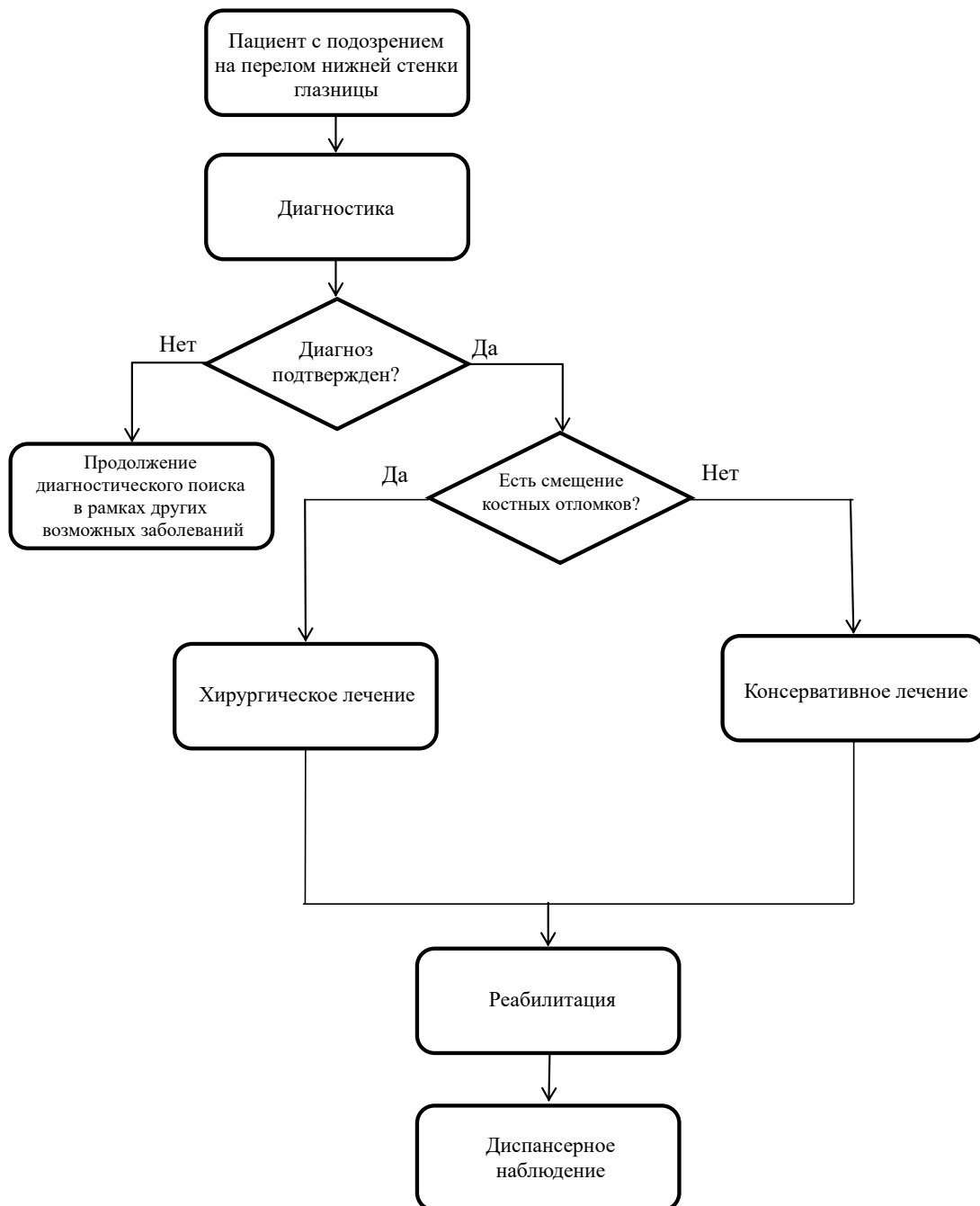
Порядок обновления клинических рекомендаций.

Механизм обновления клинических рекомендаций предусматривает их систематическую актуализацию – не реже чем один раз в три года, а также при появлении новых данных с позиции доказательной медицины по вопросам диагностики, лечения, профилактики и реабилитации конкретных заболеваний, наличии обоснованных дополнений/замечаний к ранее утверждённым КР, но не чаще 1 раза в 6 месяцев

Приложение А3. Справочные материалы, включая соответствие показаний к применению и противопоказаний, способов применения и доз лекарственных препаратов, инструкции по применению лекарственного препарата

«Порядок оказания медицинской помощи по профилю «челюстно-лицевая хирургия», утвержденный Министерством здравоохранения Российской Федерации от 14 июня 2019 г. №422н (зарегистрирован Министерством юстиции Российской Федерации 30 августа 2019 г., регистрационный № 55783).

Приложение Б. Алгоритмы действий врача.



Приложение В. Информация для пациента

Основными клиническими проявлениями перелома нижней стенки глазницы со смещением являются: изменение положения глазного яблока, двоение в глазах, ограничение подвижности глазного яблока. Ни один из этих симптомов не купируется самостоятельно, наоборот, с течением времени после травмы, симптоматика нарастает. Лечение переломов нижней стенки глазницы со смещением возможно только путем оперативного вмешательства. В ходе операции внутриорбитальные ткани возвращаются в анатомически правильное положение, производится восстановление целостности нижней стенки глазницы путем пластики дефекта имплантатом доступом через глазницу, либо репозиции и фиксации костных отломков имплантатом через верхнечелюстную пазуху. Выбор метода оперативного вмешательства индивидуален в каждом конкретном случае и зависит от характера перелома и степени вовлеченности соседних анатомических структур. Вовремя проведенная операция позволяет полностью устранить и предотвратить как функциональные, так и эстетические нарушения. Для предупреждения воспалительных осложнений со стороны верхнечелюстных пазух, рекомендовано исключить переохлаждение, перегревания, сауну, бассейн, купание в водоемах на период 2 месяца после травмы или операции. По истечении этого периода, у пациента отсутствуют какие-либо ограничения, связанные с имевшейся травмой и проведенным лечением.