



Клинические рекомендации

Доброчастные образования головы и шеи

Кодирование по Международной статистической классификации болезней и проблем, связанных со здоровьем:

МКБ10: D10 , D10.0 , D10.1
D10.2, D10.3 , D11 , D11.0 ,
D11.7, D11.9, D17.0, D17.9, D23,
D23.0, D23.1, D23.2, D23.3,
D23.4, D23.9, D36, D36.0 D36.7,
D36.9

Возрастная группа: взрослые

Год утверждения: **2021**

Разработчик клинической рекомендации:

Общероссийская Общественная Организация «Общество специалистов в области челюстно-лицевой хирургии»

Утверждены

Общероссийская общественная организация
«Общество специалистов в области
челюстно – лицевой хирургии»

Согласованы

Научным советом Министерства
Здравоохранения Российской
Федерации

— _____ 202 г.

Оглавление

Оглавление	2-3
Список сокращений.....	4
Термины и определения.....	5
1. Краткая информация по заболеванию или состоянию (группе заболеваний или состояний)	6-11
1.1 Определение заболевания или состояния (группы заболеваний или состояний)	6
1.2 Этиология и патогенез заболевания или состояния (группы заболеваний или состояний).....	6
1.3 Эпидемиология заболевания или состояния (группы заболеваний или состояний)	6-7
1.4 Особенности кодирования заболевания или состояния (группы заболеваний или состояний) по Международной статистической классификации болезней и проблем, связанных со здоровьем	7
1.5 Классификация заболевания или состояния (группы заболеваний или состояний)	7-11
1.6 Клиническая картина заболевания или состояния (группы заболеваний или состояний).....	11
2. Диагностика заболевания или состояния (группы заболеваний или состояний), медицинские показания и противопоказания к применению методов диагностики	12-16
2.1 Жалобы и анамнез	12-13
2.2 Физикальное обследование.....	13-14
2.3 Лабораторные диагностические исследования.....	14
2.4 Инструментальные диагностические исследования	14-16
2.5 Иные диагностические исследования	16
3. Лечение, включая медикаментозную и немедикаментозную терапии, диетотерапию, обезболивание, медицинские показания и противопоказания к применению методов лечения	16-20
3.1 Хирургическое лечение.....	16-19
3.2 Консервативное лечение	19
3.3 Иное лечение	19-20

4. Медицинская реабилитация, медицинские показания и противопоказания к применению методов реабилитации	20-21
5. Профилактика и диспансерное наблюдение, медицинские показания и противопоказания к применению методов профилактики	21-22
6. Организация оказания медицинской помощи	22
7. Дополнительная информация (в том числе факторы, влияющие на исход заболевания или состояния)	23
Критерии оценки качества медицинской помощи	23
Список литературы.....	23-26
Приложение А1. Состав рабочей группы по разработке и пересмотру клинических рекомендаций.....	27
Приложение А2. Методология разработки клинических рекомендаций	28-29
Приложение А3. Справочные материалы, включая соответствие показаний к применению и противопоказаний, способов применения и доз лекарственных препаратов, инструкции по применению лекарственного препарата.....	30
Приложение Б. Алгоритмы действий врача	31
Приложение В. Информация для пациента	32
Приложение Г1-ГН. Шкалы оценки, вопросники и другие оценочные инструменты состояния пациента, приведенные в клинических рекомендациях.....	33

Список сокращений

МСКТ - Мультиспиральная компьютерная томография

ВОЗ - Всемирная организация здравоохранения

МРТ - Магнитно-резонансная томография

ТАБ - Тонкоигольная аспирационная биопсия

УЗИ - Ультразвуковое исследование

МРА - Магнитно-резонансная ангиография

МКБ 10 – Международная классификация болезней 10 пересмотра

УЗДГ с ЦДК- Ультразвуковая доплерография с цветным доплеровским картированием

ЧЛЮ - челюстно-лицевая область

Термины и определения

Эксцизионная биопсия — забор для исследования патологического образования целиком.

Инцизионная биопсия — забор для исследования части патологического образования либо диффузно измененного органа.

Эндоскопически ассоциированные оперативные вмешательства — это хирургическое вмешательство с применением эндоскопической визуализации.

Тонкоигольная аспирационная биопсия — забор материала для исследования обычно с помощью пункционной иглы и шприца.

Органоспецифические опухоли - опухоли, характерные для определенного органа и его специфических структур.

Органонеспецифические опухоли - опухоли, не имеющие типичной органной локализации (например, аденокарцинома, плоскоклеточный рак).

1. Краткая информация по заболеванию или состоянию (группе заболеваний или состояний)

1.1 Определение заболевания или состояния (группы заболеваний или состояний)

Опухоль - избыточная ненормальная масса ткани, которая возникает в результате чрезмерного неконтролируемого клеточного роста, сохраняющегося даже после прекращения влияния факторов, вызвавших этот рост (R.Willis) [35].

Доброкачественная опухоль – это новообразование, характеризующееся медленным ростом, отсутствием метастазирования и рецидивирования после полного удаления, клетки с высокой степенью дифференцировки и нечувствительны к лучевому воздействию[35,37].

1.2 Этиология и патогенез заболевания или состояния (группы заболеваний или состояний)

В связи с большим количеством видов доброкачественных образований локализации головы и шеи этиология и патогенез могут быть достаточно разнообразными. В некоторых случаях не до конца изученными [1].

При доброкачественных опухолях патогенез заболевания основан на нарушении механизмов контроля деления и роста клеток, а также механизмов апоптоза. Также существует несколько предрасполагающих факторов, которые значительно увеличивают риск развития этого заболевания (механическая или термическая травма, вирусы, эндокринные нарушения)[2,3].

Так же опухолеподобные образования и пороки развития могут формироваться вследствие нарушения нормального формирования I и II жаберных дуг и щелей, глоточных карманов и других отделов жаберного аппарата или сложного нарушения эмбриогенеза сосудистой или лимфатической системы [4].

1.3 Эпидемиология заболевания или состояния (группы заболеваний или состояний)

По статистическим данным новообразования и опухолеподобные процессы полости рта и челюстно-лицевой области составляют около 20–25 % от опухолевых заболеваний других локализаций [36,37]. Доброкачественные новообразования и опухолеподобные образования слизистой оболочки полости рта составляют 26,6% от всех

доброкачественных новообразований челюстно-лицевой области. Среди доброкачественных опухолей слизистой оболочки полости рта наиболее часто встречается папиллома (41,3%) с частой локализацией на языке (35%), щеке (25%)[5,6]. Врожденные кисты и свищи встречаются сравнительно редко и составляют около 5 % всех новообразований лица и челюстей. Аномалия жаберных щелей наблюдается чаще тиреоглоссальной (соответственно 61 и 39 % случаев). Дермоидные кисты дна полости рта составляют 1,6–6,5%, всех дермоидных кист и 23–34% кист головы и шеи[7].

1.4 Особенности кодирования заболевания или состояния (группы заболеваний или состояний) по Международной статистической классификации болезней и проблем, связанных со здоровьем

- D10 — Доброкачественное новообразование рта и глотки:
 - D10.0 Губы
 - D10.1 Языка
 - D10.2 Дна полости рта
 - D10.3 Других и неуточненных частей рта
- D11 -Доброкачественное новообразование больших слюнных желез
 - D11.0 Околоушной слюнной железы
 - D11.7 Других больших слюнных желез
 - D11.9 Большой слюнной железы неуточненное
- D17.0 Доброкачественное новообразование жировой ткани кожи и подкожной клетчатки головы, лица и шеи
- D17.9 Доброкачественное новообразование жировой ткани неуточненной локализации
- ~~D18 Гемангиома и лимфангиома любой локализации~~
 - ~~D18.0 Гемангиома любой локализации~~
 - ~~D18.1 Лимфангиома любой локализации~~
- ~~D21 Другие доброкачественные новообразования соединительной и других мягких тканей~~
 - ~~Включено:~~
 - ~~жировой ткани~~
 - ~~кровеносного сосуда~~
 - ~~лимфатического сосуда~~

Примечание [ОСТ1]: В подразделе «Особенности кодирования заболевания или состояния (группы заболеваний или состояний) по Международной статистической классификации болезней и проблем, связанных со здоровьем», представленные коды МКБ-10 (D10.4-D10.9, D12-D16, D17.1-D17.9, D19-D22, D23.5-D23.9, D24-D35, D36.1) частично не соответствуют кодам МКБ-10, указанным на титульном листе

Отформатировано: Обычный;Термины, Отступ: Слева: 1,25 см

Отформатировано: Обычный;Термины, Отступ: Слева: 1,25 см, Поз.табуляции: нет в 5,4 см

Отформатировано: Обычный;Термины, Отступ: Слева: 1,25 см

Отформатировано: Цвет шрифта: Авто

Отформатировано: Шрифт: полужирный, Цвет шрифта: Авто, русский

Отформатировано: Шрифт: полужирный, Цвет шрифта: Авто

Отформатировано: Обычный;Термины

Отформатировано: Цвет шрифта: Авто

Отформатировано: Обычный;Термины, Отступ: Слева: 1,25 см

Отформатировано: Шрифт: полужирный, Цвет шрифта: Авто

Отформатировано: Цвет шрифта: Авто

Отформатировано: Шрифт: полужирный, Цвет шрифта: Авто

Отформатировано: Цвет шрифта: Авто

Отформатировано: Шрифт: полужирный, Цвет шрифта: Авто

Отформатировано ...

Отформатировано ...

Отформатировано ...

Отформатировано ...

Отформатировано ...

Отформатировано ...

Отформатировано ...

Отформатировано ...

Отформатировано ...

Отформатировано ...

Отформатировано ...

Отформатировано ...

Отформатировано ...

мышцы

связки, кроме маточной

синовиальной оболочки

суставной сумки

сухожилия (сухожильного влагалища)

фасции

хряща

Исключено:

брюшины (D20.1)

гемангиома (D18.0)

забрюшинного пространства (D20.0)

лимфангиома (D18.1)

матки:

–лейомиома (D25.–)

–связки лобой (D28.2)

новообразования жировой ткани (D17.–)

периферических нервов и вегетативной нервной системы (D36.1)

соединительной ткани молочной железы (D24)

соединительной ткани (D18.–)

хряща:

–гортани (D14.1)

–носа (D14.0)

–суставного (D16.–)

D21.0 Соединительной и других мягких тканей головы, лица и шеи

Исключено: соединительной ткани глазницы (D31.6)

D22.0 Меланоформный невус губы

D22.1 Меланоформный невус века, включая спайку век

D22.3 Меланоформный невус других и неуточненных частей лица

D22.4 Меланоформный невус волосяной части головы и шеи

D23 - Другие доброкачественные новообразования кожи

D23.0 Кожи губы (Исключены: краевой каймы губы (D10.0))

D23.1 Кожи века, включая спайку век

D23.2 Кожи уха и наружного слухового прохода

D23.3 Кожи других и неуточненных частей лица

Отформатировано: Цвет шрифта: Авто, русский

Отформатировано: Цвет шрифта: Авто

Отформатировано: русский

Отформатировано: Цвет шрифта: Авто

Отформатировано: Шрифт: полужирный, Цвет шрифта: Авто

Отформатировано: Цвет шрифта: Авто

Отформатировано: Шрифт: полужирный, Цвет шрифта: Авто

Отформатировано: Цвет шрифта: Авто

Отформатировано: Шрифт: полужирный, Цвет шрифта: Авто

Отформатировано: Цвет шрифта: Авто

Отформатировано: Шрифт: полужирный, Цвет шрифта: Авто

D23.4 Кожи волосистой части головы и шеи

D23.9 Кожи неуточненной локализации

-D36 — Доброкачественное новообразование других и неуточненных локализаций:

D36.1 Периферических нервов и вегетативной нервной системы

D36.0 Лимфатических узлов

D36.7 Других уточненных локализаций

D36.9 Доброкачественное новообразование неуточненной локализации

Отформатировано: Цвет шрифта: Авто

Отформатировано: Шрифт: полужирный, Цвет шрифта: Авто

Отформатировано: без подчеркивания, Цвет шрифта: Авто

Отформатировано: Шрифт: полужирный, Цвет шрифта: Авто

Отформатировано: Обычный;Термины, Отступ: Слева: 1,25 см

Отформатировано: Шрифт: полужирный

Отформатировано: Шрифт: полужирный

Отформатировано: Шрифт: полужирный

1.5 Классификация заболевания или состояния (группы заболеваний или состояний)

I. Виды доброкачественных новообразований:

1. Истинные опухоли
2. Опухолоподобные образования
3. Кисты

II. Международная морфологическая классификация опухолей [40].

1. Органоспецифичные

1. Одонтогенные:

- амелобластома,
- одонтома,
- одонтогенная фиброма,
- эпulis,
- цементома,
- остеобластокластома.

2) слюнных желез

- аденома,
- аденолимфома,
- смешанная опухоль,
- киста,
- мукоэпидермальная опухоль,
- ангиома,
- лимфангиома,
- липома,
- невринома,
- нейрофиброматоз.

3) слизистой оболочки полости рта

- папиллома,
- фиброма,
- фиброматоз,
- миксома,
- гемангиома,
- лимфангиома,
- липома,
- нейрофиброма.

2. Органонеспецифичные

- 1) Остеогенные
 - остеома,
 - хондрома,
 - оссифицирующая фиброма.
- 2) Неодонтогенные
- 3) Неостеогенные:
 - гемангиома,
 - гемангиоэндотелиома,
 - хондрома,
 - миксома,
 - нейрофиброма,
 - нейрофиброматоз

III. Международная гистологическая классификация опухолей полости рта и ротоглотки (1974) [8]

1. Опухоли, исходящие из многослойного плоского эпителия
 - плоскоклеточная папиллома
2. Опухоли, исходящие из железистого эпителия
 - аденома
3. Опухоли, исходящие из мягких тканей
 - фиброма,
 - липома,
 - лейомиома,
 - рабдомиома,
 - хондрома,
 - остеохондрома,
 - гемангиома,
 - лимфангиома(кавернозная, кистозная),
 - доброкачественная гемангиоэндотелиома,
 - доброкачественная гемангиоперицитиома,
 - нейрофиброма,
 - невролеммома.
4. Опухоли, исходящие из меланогенной системы
 - пигментный и непигментный невус.
5. Опухоли спорного и неясного генеза
 - миксома,
 - зернистоклеточная опухоль,
 - врожденная «миобластома»
6. Неклассифицируемые опухоли
7. Опухолеподобные состояния
 - обычная бородавка,
 - сосочковая гиперплазия,
 - доброкачественные лимфоэпителиальные поражения

IV. Гистологическая классификация внеорганных опухолей шеи (Г.В. Фалилеев 1970 г.) выделены только доброкачественные образования [38]

1. Нейроэктодермального происхождения
 - невринома (неврилеммома),
 - нейрофиброма,
 - ганглионеврома,
 - менингиома,

- хемодектома каротидная,
 - блуждающего нерва.
2. Из производных мезенхимы и неклассифицируемые:
- 1) Фиброзные:
 - фиброма,
 - десмоид
 - 2) Жировые:
 - липома
 - 3) Синовиальные:
 - синовиома
 - 4) Сосудистые:
 - гемангиома,
 - лимфангиома
 - 5) Мышечные:
 - миома,
 - лейомиома,
 - рабдомиома
 - 6) Неклассифицируемые опухоли
3. Дисэмбриональные опухоли:
- срединная киста шеи,
 - боковая киста шеи,
 - хордома,
 - тимома,
 - тератома и др.

V. Международная классификация болезней № 10 , 1997 г. ВОЗ г. Женева [39].

1. Доброкачественные образования кожи лица, головы и шеи :
 - плоскоклеточная папиллома,
 - фиброма,
 - дерматофиброма,
 - липома,
 - гемангиома,
 - лимфангиома,
 - синильная кератома,
 - трихоэпителиома, пигментны невус,
 - лейомиоама, ксантома,
 - эпидермальная киста,
 - келоид
2. Доброкачественные опухоли красной каймы губ и органов полости рта:
 - плоскоклеточная папиллома,
 - фиброма,
 - неврилеммома (шванома),
 - нейрофиброматоз (болезнь Реклингхаузена),
 - гемангиома,
 - липома,
 - аденома малой слюнной железы,
 - киста малой слюнной железы,
 - киста подъязычной слюнной железы,
 - трещина губ

VI. Всемирная организация здравоохранения (ВОЗ) , классификация опухолей головы и шеи . Текущая редакция, часть 4- го издания серии ВОЗ 2017 г. (выделены только доброкачественные образования) [11]

1. Опухоли полости носа, придаточных пазух носа и основания черепа:
 - папилломы придаточных пазух различного типа,
 - гамартома
2. Опухоли слюнных желез:
 - плеоморфная аденома,
 - эпителиоидная гемангиоэндотелиома
3. Доброкачественные опухоли мягких тканей:
 - лейомиома,
 - гемангиома,
 - шваннома,
 - нейрофиброма
4. Другие опухоли:
 - менингиома,
 - амелобластома
 - придаточных пазух,
 - хондромезенхимальная гамартома,
 - гематолимфоидные опухоли
5. Опухоли носоглотки:
 - волосатый полип,
 - эктопическая аденома гипофиза,
 - краниофарингиома,
 - ангиофиброма носоглотки,
 - гематолимфоидные опухоли,
 - хордома.
6. Опухоли гортаноглотки, гортани, трахеи и парафарингеального пространства:
 - дисплазия эпителия полости рта,
 - веррукозная лейкоплакия,
 - папилломы,
 - плоскоклеточная папиллома,
 - кондилома,
 - бородавка обыкновенная,
 - мультифокальная гиперплазия эпителия,
 - эпулис,
 - эктомезенхимальная хондромиксоидная опухоль
7. Опухоли мягких тканей и нервной системы:
 - гранулярно-клеточная опухоль,
 - рабдомиома,
 - лимфангиома,
 - гемангиома,
 - шваннома,
 - нейрофиброма
8. Кисты и кистоподобные поражения:
 - бранхиогенные кисты,
 - киста щитовидного протока,
 - ранула,
 - дермоидные и тератоидные кисты

1.6 Клиническая картина заболевания или состояния (группы заболеваний или состояний)

В связи с большим количеством видов доброкачественных образований головы и шеи жалобы могут быть разнообразными. Так же жалобы могут зависеть от локализации опухоли и ее размеров.

При незначительных размерах долгое время заболевание может протекать бессимптомно. При поверхностном расположении образования пациент предъявляет жалобы на эстетический дефект, асимметрию лица или наличия самого образования.

При увеличении образования или при определенной локализации пациент может предъявлять жалобы на чувство инородного тела, дисфагию, ограничение движения языка или шеи, затрудненное открывание рта или глотания.

В основном пациенты предъявляют жалобы местного характера, общее состояние не страдает.

Однако при воспалительных процессах (кистах и кистоподобных образованиях) у пациентов могут возникать болевые ощущения, а так же возможно появление общих воспалительных симптомов, таких как повышение температуры тела, лихорадка.

При отдельных видах образований возможно периодическое кровотечение.

2. Диагностика заболевания или состояния (группы заболеваний или состояний), медицинские показания и противопоказания к применению методов диагностики

Критериями установления диагноза «доброкачественные образования головы и шеи» является выявление патогномичных признаков при проведении анализа жалоб пациента, физикального, инструментального, лабораторного обследования, а также проведения дифференциальной диагностики с другими патологиями со схожей клинической картиной.

2.1 Жалобы и анамнез

- **Рекомендуется** всем пациентам с подозрением на доброкачественные образования головы и шеи в ходе сбора анамнеза собрать информацию о начале заболевания, появлении первичных симптомов, а также сроках увеличения образования, для разработки последовательности и объема диагностических и лечебных процедур [28,38,41].

Примечание [Рецензент2]: Необходимо указать критерии установления диагноза

Примечание [AOR3]: Добавьте, пожалуйста, источник

Отформатировано: Шрифт: не полужирный, без подчеркивания, русский

Уровень убедительности рекомендаций С (уровень достоверности доказательств 5)

Комментарий: Оценка скорости развития заболевания может говорить о возможном озлокачествлении образования. Это необходимо для адекватного прогноза дальнейшего развития болезни, правильного выбора тактики лечения пациента, определения алгоритмов послеоперационной реабилитации в случае необходимости хирургического лечения.

- **Рекомендуется** у всех пациентов с предполагаемым диагнозом доброкачественные образования головы и шеи выявление жалоб на боли в области патологии, а также нарушении функции, для уточнения диагноза и определения тактики обследования и лечения [28,38,41]

Примечание [AOR4]: Добавьте, пожалуйста, источник

Отформатировано: Шрифт: не полужирный, без подчеркивания, русский

Уровень убедительности рекомендаций С (уровень достоверности доказательств 5)

Комментарий: при развитии воспалительных осложнений с переходом воспалительного процесса на окружающие ткани, возможно появление общих воспалительных симптомов, что в дальнейшем затрудняют диагностику и предполагает изменение алгоритма лечения.

- **Рекомендуется** у всех пациентов с подозрением с предполагаемым диагнозом доброкачественные образования головы и шеи выявить этиологические факторы возникновения заболевания, для дальнейшей профилактики и определения времени диспансерного наблюдения [39,35,42]

Примечание [AOR5]: Добавьте, пожалуйста, источник. Добавьте, пожалуйста, цель рекомендации

Отформатировано: Шрифт: не полужирный, без подчеркивания, русский

Уровень убедительности рекомендаций С (уровень достоверности доказательств 5)

Комментарий: При сборе анамнеза у пациента с с предполагаемым диагнозом доброкачественные образования головы и шеи крайне важно не только выяснить как развивалась клиническая картина болезни, но и выявить те основные факторы, которые могли способствовать развитию болезни, оценить их выраженность в настоящее время, возможность их коррекции.

2.2 Физикальное обследование

- **Рекомендуется** при физикальном обследовании пациента с доброкачественными образованиями головы и шеи, помимо обязательного общеклинического осмотра (цвет кожных покровов, слизистых, роговиц; тургор кожи; частота сердечных сокращений; частота дыхательных движений; пальпация живота и т.п.),

Примечание [AOR6]: Добавьте источники к концу рекомендации.

необходимо проводить осмотр самого образования и окружающих его тканей, что необходимо для дальнейшей постановки диагноза[4,5].

Отформатировано: Шрифт: не полужирный, без подчеркивания, русский

Уровень убедительности рекомендаций С (уровень достоверности доказательств 5)

Комментарии: осмотр проводят в стоматологическом кресле, оценивается размер, форма, четкость краев, цвет и спаянность с окружающими тканями, плотность, болезненность при пальпации. Так же необходимо оценить наличие инфильтрации в подлежащих тканях, а также расположение относительно сосудов, нервов [4,5,6].

~~Уровень убедительности рекомендаций С (уровень достоверности доказательств 5)~~

- **Рекомендуется** оценка функций органов, таких как глотание, движение глазного яблока, речь, слух, мимика, повороты головы, открывание рта для дальнейшего плана диагностики, лечения и объема оперативного вмешательства. [41 43,].

Примечание [AOR7]: 12 источник не релевантен, т.к. в нем оценивается роль узи. Пожалуйста, добавьте релевантный источник в конце рекомендации.

- Уровень убедительности рекомендаций С (уровень достоверности доказательств 5)

Комментарии: При различных видах доброкачественных образований функциональные изменения могут быть патогномичным признаком заболевания, так например, один из признаков срединной кисты является ее смещение по средней линии при глотании. Так же при нарушении функции возможно затруднения при анестезиологическом пособии и так же необходимо решение вопроса о привлечении к лечению и оперативному вмешательству специалистов смежных дисциплин[42 43,].

Отформатировано: Шрифт: не полужирный, без подчеркивания, русский

~~Уровень убедительности рекомендаций С (уровень достоверности доказательств 5)~~

2.3 Лабораторные диагностические исследования

- ~~Рекомендуется~~ всем пациентам с доброкачественными образованиями головы и шеи перед началом лечения выполнять развернутые клинический и биохимический анализы крови, коагулограмму, общий анализ мочи, с целью выявления факторов, которые могут повлиять на тактику лечения[13].

Примечание [AOR8]: Пожалуйста, уточните название медицинской услуги, возможное наименование: Общий (клинический) анализ крови развернутый, Анализ крови биохимический общетерапевтический

Примечание [Рецензент9]: Пожалуйста, уточните название медицинской услуги

Примечание [Рецензент10]: Пожалуйста, уточните название медицинской услуги

~~Уровень убедительности рекомендаций С (уровень достоверности доказательств 5).~~

Примечание [AOR11]: Источник 13 не релевантен, в источнике отсутствует весь перечень рекомендуемых исследований

Информация отсутствует.

Отформатировано: Шрифт: не полужирный, без подчеркивания

2.4 Инструментальные диагностические исследования

- **Рекомендуется** проведение ультразвукового исследования (УЗИ) мягких тканей шеи, мягких тканей головы или слюнных желез, в зависимости от локализации образования, так же проведения УЗИ регионарных лимфоузлов (одной анатомической области) для любого объемного образования головы и шеи, ~~так же оценки регионарных лимфатических узлов~~, по результатам которого определяется дальнейшая тактика проведения диагностики и лечения.

Комментарии: Эффективность УЗИ в выявлении патологического образования шеи составила 70% -90 % [14]. Ультразвуковая картина, кистозных образований мягких тканей шеи и головы зависит от их нозологической формы. Типичными ультразвуковыми признаками опухолевых заболеваний мягких тканей, лимфатических узлов и больших слюнных желез, являются состояние послойной дифференцировки мягких тканей, эхоструктура образования, а также характеристика и тип кровотока.

Уровень убедительности рекомендаций С (уровень достоверности доказательств 4)

- **Рекомендуется** при развитии сосудистых опухолей проводить ультразвуковую доплерографию с цветным доплеровским картированием (УЗДГ с ЦДК, для определения дальнейшей тактики оперативного вмешательства [15,16,17].

Уровень убедительности рекомендаций В—С (уровень достоверности доказательств 24)

- **Рекомендуется** проведение магнитно-резонансной томографии мягких тканей головы и шеи с внутривенным контрастированием или мультиспиральной компьютерной томографии мягких тканей головы и шеи с внутривенным контрастированием для уточнения топической диагностики и определения точного соотношения этих изменений с окружающими тканями и сосудисто-нервным пучком при наличии образования занимающего несколько анатомических областей или наличие полости. [18,19]

Комментарии: Необходимо проведение данных диагностических исследований перед ТАБ, для профилактики изменения картины образования по отношению к другим анатомическим областям. На основании оценки гомогенности, структуры опухоли и характеристики ее контуров при МРТ в 90% случаев удается

Примечание [AOR12]: Добавьте 12 источник. УДД 4 УУР С

Примечание [ОСТ13]: Пожалуйста, уточните название медицинской услуги, возможное наименование: Ультразвуковое исследование кожи (одна анатомическая зона), Ультразвуковое исследование лимфатических узлов (одна анатомическая зона)

Отформатировано: Шрифт: не курсив

Отформатировано: Шрифт: не полужирный, не курсив, без подчеркивания

Отформатировано: Шрифт: не курсив, без подчеркивания

Отформатировано: Шрифт: полужирный, не курсив

Отформатировано: без подчеркивания

Отформатировано: Шрифт: не курсив, без подчеркивания

Отформатировано: Шрифт: не полужирный, не курсив, без подчеркивания

Отформатировано: Шрифт: не полужирный, не курсив, без подчеркивания

Примечание [AOR14]: Необходимо выделить вмешательство в отдельную рекомендацию

Примечание [AOR15]: Пожалуйста, добавьте релевантный источник после рекомендации, перед комментарием

Примечание [ОСТ16]: Пожалуйста, уточните название медицинской услуги, возможное наименование: Магнитно-резонансная томография мягких тканей головы с внутривенным контрастированием, Компьютерная томография мягких тканей головы контрастированием

Отформатировано: Шрифт: без подчеркивания, русский

дифференцировать доброкачественный и злокачественный характер роста опухоли. Целесообразно использовать КТ-ангиографию при артерио-венозных, при капиллярных и венозных формах поражениях значительного размера. Комбинация МРТ и МРА позволяет дифференцировать низкоскоростные и высокоскоростные сосудистые мальформации, а при обширных поражениях позволяет исключить или подтвердить заинтересованность внутричерепных структур, что весьма существенно для планирования стратегии лечения.[18,19,20]

Уровень убедительности рекомендаций В (уровень достоверности доказательств 2)

- **Рекомендуется** проведение всем больным с на наличием клинико-рентгенологических признаков возможного озлокачествления образования цитологического исследования микропрепарата тонкоигольной аспирационной биопсией с ультразвуковой навигацией для проведения малоинвазивных манипуляций (при наличии технической возможности) тонкоигольной аспирационной биопсии под контролем УЗИ для проведение дифференциальной диагностики с различными видами патологий, определение методики оперативного вмешательства [44,48].

Комментарии: По современным данным 80 % исследований являются успешными, однако цитологическое заключение об отсутствии опухоли нельзя рассматривать как окончательное, так как при ТАБ можно получить малый объем материала. В тоже время заключение о наличии опухоли всегда нужно рассматривать как окончательное[21].

Уровень убедительности рекомендаций С (уровень достоверности доказательств 5)

- **Рекомендуется** проведение морфологическое исследование образования патолого-анатомического исследования биопсийного (операционного) материала -в виде эксцизионной или инцизионной биопсии, при малом размере в операционном периоде, при значительном в предоперационном периоде для разработки дальнейшей тактики лечения.

Комментарии: патолого-анатомического исследования биопсийного (операционного) материала ~~Понятие морфологического исследования~~ входят макроскопическое изучение, гистологическое исследование тканей под световым

Примечание [AOR17]: Пожалуйста, добавьте популяцию пациентов, которым рекомендуется вмешательство. Пожалуйста, добавьте релевантный источник после рекомендации, перед комментарием

Отформатировано: Шрифт: не полужирный, без подчеркивания, русский

Отформатировано: Шрифт: не полужирный, без подчеркивания, русский

Примечание [OCT18]: Пожалуйста, уточните название медицинской услуги, возможное наименование: Ультразвуковая навигация для проведения малоинвазивной манипуляции

Отформатировано: Шрифт: не полужирный, без подчеркивания, русский

Отформатировано: Шрифт: не полужирный, без подчеркивания, русский

Отформатировано: Шрифт: не полужирный, без подчеркивания, русский

Отформатировано: Отступ: Слева: 1,85 см

Примечание [AOR19]: Пожалуйста, добавьте релевантный источник после рекомендации, перед комментарием

Примечание [OCT20]: Пожалуйста, уточните название медицинской услуги, возможное наименование: Патолого-анатомическое исследование биопсийного (операционного) материала кожи, Патолого-анатомическое исследование биопсийного (операционного) материала кожи с применением гистохимических методов, Патолого-анатомическое исследование биопсийного (операционного) материала кожи с применением иммуногистохимических методов, Патолого-анатомическое исследование биопсийного (операционного) материала, Биопсия кожи, Биопсия новообразования век, конъюнктивы

Примечание [Рецензент21]: Пожалуйста, уточните название медицинской услуги, возможное наименование: Патолого-анатомическое исследование биопсийного (операционного) материала кожи, Патолого-анатомическое исследование биопсийного (операционного) материала кожи с применением гистохимических методов, Патолого-анатомическое исследование биопсийного (операционного) материала кожи с применением иммуногистохимических методов, Патолого-анатомическое исследование биопсийного (операционного) материала, Биопсия кожи, Биопсия новообразования век, конъюнктивы

микроскопом с окрашиванием различными реактивами, включая гистохимические методы. [22]

Рекомендуется Однако при подозрении на образование сосудистого характера ~~биопсию~~ в предоперационном периоде проведение патолого-анатомического исследование биопсийного материала делать не рекомендуется в связи с риском кровотечения[22,23]

Уровень убедительности рекомендаций В (уровень достоверности доказательств 2)

Рекомендуется проведение для больных с боковыми, околоушными и срединными свищами КТ-фистуллография головы и шеи с контрастированием свищевого хода ~~е~~ ~~последующей трехмерной реконструкцией изображения~~ при наличии технической возможности для определения его локализации и протяженности.[43,45]

Уровень убедительности рекомендаций С (уровень достоверности доказательств 5)

2.5 Иные диагностические исследования

Информация отсутствует.

3. Лечение, включая медикаментозную и немедикаментозную терапию, диетотерапию, обезболивание, медицинские показания и противопоказания к применению методов лечения

3.1 Хирургическое лечение

Введение

Оценка всех пациентов до лечения должна проводиться челюстно-лицевым хирургом, которому следует предпринять следующие действия: определить размер образования и оценить его отношение к окружающим органам, рассмотреть результаты биопсийного материала, визуализации опухолевого процесса (КТ, МРТ) для определения степени распространения опухоли, оценить текущий функциональный статус и возможность назначения хирургического лечения,

Рекомендуется проведение оперативного вмешательства с забором прилежащих тканей к учетом радикального удаление доброкачественному образованию слюнных желез образования, с целью снижения риска рецидива[249,39,41].

Отформатировано: русский

Отформатировано: Шрифт: полужирный, не курсив

Отформатировано: Шрифт: не курсив

Отформатировано: Шрифт: не курсив

Примечание [AOR22]: Необходимо выделить вмешательство в отдельную рекомендацию

Отформатировано: Шрифт: не курсив

Примечание [AOR23]: Пожалуйста, укажите цель вмешательства
Пожалуйста, добавьте релевантный источник

Отформатировано: русский

Отформатировано: русский

Примечание [AOR24]: Пожалуйста, добавьте популяцию пациентов, которым рекомендуется вмешательство
Источник 24 не релевантен

Уровень убедительности рекомендаций С (уровень достоверности доказательств – 4)

- **Рекомендуется** проведение тщательного выбора анестезиологического пособия с учетом размером образования, локализации, соотношением с различными органами для проведения адекватного оперативного вмешательства.

Примечание [AOR25]: Пожалуйста, добавьте популяцию пациентов, которым рекомендуется вмешательство. Пожалуйста, добавьте релевантный источник.

Уровень убедительности рекомендаций С (уровень достоверности доказательств – 4)

- **Рекомендуется** неотложная оперативное вмешательство цистотомии или проведение пункции для эвакуации гнойного содержимого для снижения риска гнойно-воспалительных осложнений [45,38] ~~госпитализация при присоединении воспалительного процесса (кистозные образования)~~.

Примечание [AOR26]: Пожалуйста, добавьте релевантный источник.

Отформатировано: Шрифт: русский

Отформатировано: русский

Отформатировано: Отступ: Слева: 0,5 см

Уровень убедительности рекомендаций С (уровень достоверности доказательств – 4)

- **Рекомендуется** неотложная оперативное вмешательство а также в случае обильных, профузных и продолжающихся кровотечений при (сосудистых) ~~е~~ ~~нужны~~ образованиях, для профилактики развития осложнений [46]

Отформатировано: русский

Отформатировано: Отступ: Слева: 0,5 см, Выступ: 0,25 см, маркированный + Уровень: 1 + Выводить по: 1,85 см + Отступ: 2,49 см

Отформатировано: русский

Уровень убедительности рекомендаций С (уровень достоверности доказательств – 4)

- **Рекомендуется** проведение оперативного вмешательства по удалению доброкачественных образований головы и шеи с использованием эндоскопически ассоциированной методики, с учетом эстетических запросов пациентов. [25,26,27]

Примечание [AOR27]: Пожалуйста, добавьте релевантный источник.

Уровень убедительности рекомендаций С (уровень достоверности доказательств – 5)

Отформатировано: Отступ: Слева: 0,5 см, без нумерации

Комментарии : В клиническом исследовании (n=65) было доказано, что внедрение в клиническую практику методик малоинвазивных эндоскопически ассоциированных оперативных вмешательств позволяет значительно улучшить эстетические и функциональные результаты операций в эстетически ценных областях[25,26,27]

- **Рекомендуется** проведение оперативного вмешательства по удалению доброкачественных образований головы и шеи при наличии дефекта тканей использовать различные виды реконструктивно-восстановительных оперативных вмешательств в челюстно-лицевой области для дальнейшего восстановления эстетического компонента и социализации пациента. [28]

Примечание [AOR28]: Пожалуйста, добавьте релевантный источник

Комментарии: Виды реконструктивно-восстановительных оперативных вмешательств в челюстно-лицевой области по особенностям оперативно-технических приемов:

I группа – местно-пластические операции.

При этом для устранения относительно небольших по размеру дефектов или деформаций челюстно-лицевой области и шеи используются ткани, прилежащие непосредственно к области дефекта или деформации.

II группа – пластика лоскутами на питающих ножках.

Пластика лоскутами на питающих ножках применяется при наличии обширных и объемных дефектов и деформаций челюстно-лицевой области и шеи, устранить которые местными тканями на представляется возможным, а проведение свободной пересадки тканей – нецелесообразным.

III группа – свободная пересадка органов и тканей (трансплантация).

Показана при устранении сложных обширных дефектов и деформаций челюстно-лицевой области и шеи и может сочетаться как с пластикой лоскутами на питающей ножке, так и местно-пластическими операциями. В челюстно-лицевой области при трансплантации с целью замещения разнообразных дефектов и деформаций могут использоваться практически любые ткани с учетом принципа органотипичности (кожа, фасции, клетчатка, нервы, сосуды, хрящи, кость, слизистая оболочка, волосные фолликулы и др.).

IV группа – дистракционный остеогенез.

Дистракционный остеогенез показан при дефектах и недоразвитии костей лицевого черепа.

V группа – лицевое эндопротезирование (силиконовые, титановые имплантаты и т.д.). Позволяет устранить костные и мягкотканые дефекты ЧЛО как альтернативный метод ауто- и аллотрансплантации.

VI группа – челюстно-лицевое эктопротезирование (оральные и экстраоральные протезы). Процедура, которая позволяет в короткий срок устранить дефекты

ЧЛО, в тех случаях, когда проведение реконструктивной операции невозможно по тем или иным причинам [28]

Уровень убедительности рекомендаций В (уровень достоверности доказательств 2)

- **Рекомендуется** проведения тщательного выбора методики удаление сосудистого образования в зависимости от его размера и локализации для дальнейшего исключения риска рецидива. [29,30,31].

Примечание [AOR29]: Пожалуйста, добавьте релевантный источник

Комментарии: Хирургическое иссечение сосудистой аномалии является основным радикальным методом лечения, в особенности при ангиомах небольшого размера. Их удаление с последующим сближением краев раны редко приводит к рецидивам и является наиболее доступным и быстрым способом лечения. При увеличении размеров образования проводят прошивание сосудистого образования, лигирование приводящих и отводящих сосудов, удаление гиперваскулярного образования с пластикой дефекта. При значительном прорастании в ткани, в ряде случаев, приходится выполнять сложные реконструктивно-пластические операции: замещение дефекта мягких тканей с выполнением сосудистых микроанастомозов, резекцию кости, замещение дефекта костным аллотрансплантантом [29,30,31].

Отформатировано: Шрифт:

Отформатировано: Шрифт: курсив

Уровень убедительности рекомендаций В (уровень достоверности доказательств 2)

3.2. Консервативное лечение

- **Рекомендуется** рассмотрение данного вида лечения только в условиях воспалительного процесса отдельных форм образований. Она состоит из стандартной противовоспалительной и симптоматической терапии [13].

Примечание [AOR30]: Источник не релевантен. Невозможно оценить УДД и УУР

Уровень убедительности рекомендаций С (уровень достоверности доказательств – 4)

- **Рекомендуется** проведение инъекционного липолиза пациентам с поверхностно расположенными ограниченными солитарными липомами головы и шеи для улучшения результатов лечения и сокращения сроков реабилитации. [31,32].

Примечание [AOR31]: Пожалуйста, добавьте релевантный источник

Уровень убедительности рекомендаций – С (уровень достоверности доказательств – 5)

Комментарии: консервативный метод лечения инъекционный липолиз применяется только при поверхностно расположенных ограниченных солитарных липомах. Отсутствует контроль удаления опухоли с капсулой. Нет возможности получить материал для гистологического исследования [31,32].

3.3 Иное лечение

Введение. Проведение иного лечения, кроме хирургического возможно только в группе сосудистых доброкачественных образований [33,34]:

1. склерозирующая терапия
2. криотерапия
3. лазерная терапия
4. электрохимический лизис
5. эндоваскулярная терапия

Проведена сравнительная оценка различных методик лечения с помощью статистических методов. Доказано, что мультидисциплинарный подход с использованием нескольких методов обеспечивает высокую эффективность лечения. Относительная частота положительных результатов достигала соответственно 84,2% при хирургическом лечении, 81,8 % при эндоваскулярной терапии и 96,9 % при комбинированном лечении.

- **Рекомендуется** проведение склеротерапии препаратами: 70 % **этаноласенирта**, полидоканол (в составе комплексного препарата **состоящего из салициловой кислоты** + молочная кислота + полидоканол 600) и **натрия тетрадецилсульфат натрия** (STD, Фибро-вейн) у низкоростного типа сосудистых опухолей.

Уровень убедительности рекомендаций В (уровень достоверности доказательств 2)

Комментарии: Введение склерозанта осуществлялось инъекционно транскутанно в просвет сосуда, контролируя правильность нахождения кончика иглы в сосуде путем одновременной флюороскопии с инъекцией **водорастворимого нефторотропного низкоосмолярного рентгеноконтрастного средства нейонного контрастного препарата**. При введении **вено**склерозирующего препарата отмечали повреждение эндотелия сосудов, приводящего к облитерации последних и снижению скорости и объема кровотока в образовании.

Примечание [AOR32]: Пожалуйста, добавьте релевантный источник после рекомендации, перед комментарием

Примечание [OCT33]: Корректное МНН- этанол**, просьба исправить

Примечание [Рецензент34]: Необходимо указать по МНН Салициловая кислота+Молочная кислота+Полидоканол 600

Примечание [OCT35]: Корректное МНН- Натрия тетрадецилсульфат

Примечание [OCT36]: В КР не допускается упоминание ТН, просьба убрать

Примечание [OCT37]: Согласно АТХ- водорастворимые нефротропные низкоосмолярные рентгеноконтрастные средства

Примечание [OCT38]: Согласно АТХ-веносклерозирующие препараты

4. Медицинская реабилитация, медицинские показания и противопоказания к применению методов реабилитации. Медицинская реабилитация и санаторно-курортное лечение, медицинские показания и противопоказания к применению методов реабилитации, в том числе основанных на использовании природных лечебных факторов.

Примечание [ОСТ39]: Корректное наименование раздела: «Медицинская реабилитация и санаторно-курортное лечение, медицинские показания и противопоказания к применению методов реабилитации, в том числе основанных на использовании природных лечебных факторов»

- **Рекомендуется** всем пациентам, перенесшим хирургическое лечение по поводу доброкачественного образования головы и шеи, рекомендуется проведение многоэтапных реабилитационных мероприятий целью которых является полное социальное и физическое восстановление пациента [47].

Примечание [AOR40]: Пожалуйста, добавьте релевантный источник

Отформатировано: русский

Уровень убедительности рекомендаций – С (уровень достоверности доказательств – 5)

Отформатировано: Шрифт: полужирный

Комментарий: Необходимость реабилитации пациентов обусловлена хирургической травмой мягких тканей головы и шеи послеоперационных швов. Наличие послеоперационных ран в указанных анатомических областях, их заживление первичным натяжением, швы в местах лигирования сосудов обуславливают риск гнойно-септических осложнений, послеоперационных кровотечений при несостоятельности наложенных швов. Болевой синдром различной степени выраженности и возможные нарушения функции глотания, мимики, открывания рта, движение языка, речи в послеоперационном периоде может приводить к значительной социальной дезадаптации и снизить качество жизни данной категории пациентов. [48]

Отформатировано: русский

Этапы реабилитации пациентов после хирургического лечения:

1-й этап – ранняя реабилитация после хирургического вмешательства. В данный период пациент находится на реабилитационном стационаре.

- **Рекомендуется** ~~Наиболее важными задачами 1-на первом –этапе~~ **наиболее важными задачами 1-на первом –этапе** реабилитации ~~являются-осуществляется-осуществлять~~ **являются-осуществляется-осуществлять** контроль гемостаза, раневого процесса и купирование послеоперационного болевого синдрома, проведение противоотечной терапии, ежедневная санация ран растворами антисептиков [48]

Отформатировано: Отступ: Слева: 0,25 см, Выступ: 0,75 см, маркированный + Уровень: 1 + Выводить по: 1,85 см + Отступ: 2,49 см

- **Рекомендуется** проведение консультации клинического психолога для оценки психологического состояния пациента в послеоперационном периоде. [47]

Примечание [AOR41]: Необходимо выделить вмешательства в отдельные рекомендации

Отформатировано: русский

Уровень убедительности рекомендаций – С (уровень достоверности доказательств – 5)

Примечание [AOR42]: Пожалуйста, добавьте релевантный источник

Отформатировано: русский

2-й этап с 15 по 45 сутки после операции, направлен на ускорение репаративных процессов, а так же восстановление функциональных и эстетических качеств.

- **Рекомендуется** проведение физиотерапевтического лечения после получения гистологического ответа в объеме-, назначенном врачом-физиотерапевтом для восстановления функции и улучшения эстетического вида послеоперационного рубца.[47]

Примечание [AOR43]: Пожалуйста, добавьте релевантный источник

Отформатировано: русский

Уровень убедительности рекомендаций С (уровень достоверности доказательств – 4)

- **Рекомендуется** при развитии функциональных нарушений после оперативного вмешательства проведение лечебно-физического лечения назначенном в объеме врачом – ЛФК, для быстрого восстановления функционального статуса пациента.[47]

Примечание [AOR44]: Пожалуйста, добавьте релевантный источник

Отформатировано: русский

Уровень убедительности рекомендаций С (уровень достоверности доказательств – 4)

Отформатировано: русский

4. 5. Профилактика и диспансерное наблюдение, медицинские показания и противопоказания к применению методов профилактики

Отформатировано: нумерованный + Уровень: 1 + Стиль нумерации: 1, 2, 3, ... + Начать с: 1 + Выравнивание: слева + Выровнять по: 1,25 см + Отступ: 1,89 см

- Всем пациентам при появлении первых симптомов наличия образования головы и шет рекомендуется консультация врача-челюстного-лицевого хирурга или врача-онколога для определения тактики профилактических мероприятий, целью которых является предотвращение прогрессирования болезни и возникновения осложнений [41,42].

Отформатировано: Шрифт: 12 пт, не полужирный

Отформатировано: Шрифт: 12 пт, не полужирный

Отформатировано: По ширине

Отформатировано: Шрифт: 12 пт, не полужирный

Отформатировано: Шрифт: 12 пт, не полужирный

Уровень убедительности рекомендаций – С (уровень достоверности доказательств – 5)

Отформатировано: Шрифт: 12 пт, не полужирный

- Всем пациентам при появлении первых симптомов наличия образования мягких тканей головы и шеи рекомендуется выполнение УЗИ мягких тканей для определения тактики профилактических мероприятий, целью которых является предотвращение прогрессирования болезни и возникновения осложнений [50,51].

Отформатировано: Шрифт: 12 пт, не полужирный, русский

- Уровень убедительности рекомендаций – С (уровень достоверности доказательств – 5)

• ~~Рекомендуется~~ всем пациентам, перенесшим хирургическое лечение доброкачественных образований головы и шеи, после окончания лечения и заживления ран рекомендуется динамическое наблюдение врачом челюстно-лицевого хирурга 1 раз в 6 месяцев в течение первого года для улучшения контроля над заболеванием и профилактики рецидивов, при полостных образованиях проведение УЗИ.

Примечание [AOR45]: Пожалуйста, добавьте релевантный источник

Отформатировано: Отступ: Слева: 1,25 см, без нумерации

~~Уровень убедительности рекомендаций — С (уровень достоверности доказательств — 5)~~

6. Организация оказания медицинской помощи

Показания для госпитализации в медицинскую организацию:

- 1) Неотложная госпитализация при присоединении воспалительного процесса (кистозные образования), а также в случае обильных, профузных и продолжающихся кровотечений (сосудистые опухоли).
- 2) Плановая госпитализация при наличии образования, без воспаления окружающих тканей.

Проведение диагностических мероприятий в плановой ситуации на этапе постановки диагноза может осуществляться в амбулаторных условиях. Проведение хирургического лечения рекомендуется осуществлять в условиях специализированных отделений стационара, при которых есть возможность применения малоинвазивные вмешательства. Также некоторые оперативное лечение может осуществляться в амбулаторных условиях или в условиях дневного стационара.

Показания к выписке пациента из медицинской организации

- 1) При неотложной госпитализации по поводу воспалительного процесса показанием к выписке является купирование острых проявления болезни и положительная динамика состояния пациента: уменьшение локальных воспалительных проявлений; снижение выраженности болевого синдрома с возможностью его купирования препаратами в амбулаторных условиях; отсутствие признаков кровотечения с возможностью коррекции постгеморрагической анемии (при ее наличии) в амбулаторных условиях;
- 2) При плановой госпитализации по поводу доброкачественного образования головы и шеи показанием к выписке является: неосложненное течение раннего

послеоперационного периода; отсутствие гнойно-септических осложнений течения раневого процесса; контролируемый болевой синдром с возможностью его купирования пероральными препаратами в амбулаторных условиях; возможность пациента самостоятельно продолжить курс консервативной терапии в амбулаторных условиях под наблюдением регионарного врача.

7. Дополнительная информация (в том числе факторы, влияющие на исход заболевания или состояния)

Отрицательно влияют на исход лечения:

1. Присоединение инфекционных осложнений;
2. Нарушение функциональных и эстетических качеств ;
3. Несоблюдение послеоперационного режима и рекомендаций.

Критерии оценки качества медицинской помощи

№	Критерии качества	Уровень убедительности рекомендаций	Уровень достоверности доказательств
1.	Выполнено УЗИ образования с регионарными лимфатическими узлами	В	3
2.	Выполнено морфологическое исследование образования	В	2
3.	Выполнено ТАБ образования под контролем УЗИ с последующим цитологическим исследованием	В	2
4.	Выбран и выполнен оптимальный объем оперативного вмешательства	В	2
5.	Выполнена оценка клинических и анамнестических данных	С	4

Список литературы

1. Карапетян С.И. Опухоли и опухолеподобные поражения органов полости рта, челюстей, лица и шеи / И.С. Карапетян, У.Я. Губайдулина, Л.Н. Цегельник. - 2 издание, перераб. и доп.- М., 2004. - 232 с.
2. Barnes L. Surgical pathology of the head and neck; 2–nd ed. / L. Barnes // N.Y.: Marsel Dekker Inc., 2001 - P. 915-924.
3. Ламоткин И.А. Опухоли и опухолеподобные поражения кожи: Атлас / И.А. Ламоткин // БИНОМ: Лаборатория знаний, 2006. – 166 с.
4. Подвязников С.О. Неэпителиальные опухоли головы и шеи / С.О. Подвязников // Опухоли головы и шеи – 2011.- №1. – С. 6-12.

5. Костина И.Н. Структура, локализация опухолевых, опухолеподобных образований полости рта / И.Н. Костина // Хирургическая стоматология и имплантология – 2014. - № 4. - С. 33-37. 2.
6. Ермолов В.Ф. / Клинико-морфологическая характеристика доброкачественных новообразований и опухолеподобных образований полости рта / В.Ф. Ермолов // Прикладные информационные аспекты медицины. – 2003. – Т.6, №1. – С. 35-36.
7. Matti A. Cysts and Benign Tumours of the Neck / A. Matti // Otorhinolaryngology, Head and Neck Surgery – 2010 - p. 613-620.
8. Вахи П. Н. Гистологическая классификация опухолей полости рта и ротоглотки /Б. Коэн, Уша К. Лутра, Г. Торлони [и др.]// Москва : Медицина, 1974. – С.30.
9. Пачес А.И. Опухоли головы и шеи / Пачес А.И. – М.: Практическая медицина, 2013 – 478 с.
10. Barnes L. WHO Classification of Tumours, Volume 9. IARC WHO Classification of Tumours, No 9/ Barnes L. Eveson J.W., Reichart P., Sidransky D.//WHO-2005-p.430
11. A.K. El-Naggar WHO Classification of Head and Neck Tumours / A.K. El-Naggar, J.K.C. Chan, J.R. Grandis, T. Takata, P.J. Sioatweg // International Agency for Research on Cancer. - 2017 – P.348.
12. Вуйцик Н.Б. Дифференциальная диагностика воспалительных заболеваний, солидных опухолей и кистозных образований головы и шеи по данным комплексного ультразвукового исследования: дис. ... канд. мед. наук – М., 2008 – 319 с.
13. Вуйцик Н.Б. Современное состояние диагностики воспалительных заболеваний, солидных опухолей и кистозных образований головы и шеи / Н.Б. Вуйцик // Вестник РНЦРР МЗ РФ – 2008. - №8. - С. 25.
14. Федорова И.В. «Комплексная ультразвуковая диагностика опухолей мягких тканей: дис. ... канд. мед. наук – Томск – 2005 – 131 с.
15. Gritzmann N. Sonography of the neck: current potentials and limitations / N. Gritzmann // Ultraschall Med. – 2005. – Vol.26, №3. – P. 185–196.
16. Gritzmann N. Sonography of soft tissue masses of the neck / N. Gritzmann, A. Hollerweger, P. Macheiner, T. Rettenbacher // Journal Clin Ultrasound. - 2002. - Vol.30, №6. — P. 356-373.
17. Ahuja A.T. Head and Neck Ultrasound / A.T. Ahuja, R.M. Evans // Medical Imaging. Medicine, 2000 - P. 129-144.
18. Веснин А.Г. Лучевая диагностика опухолей мягких тканей / А.Г. Веснин // Практическая онкология. – 2004. – Т.5, №4. – С. 15–38.
19. Назаров С.С. Клинико-лучевая диагностика новообразований шеи: автореф. дис. ... канд. мед. наук. – М., 2003 – С. 41–43.
20. Ластовка А.С., Каханович Т.В., Белецкая Л.Ю. Диагностика врожденных кист шеи. Использование конусно-лучевой компьютерной томографии / А.С. Ластовка, Т.В. Каханович, Л.Ю. Белецкая // Минск: Медицинские Новости, 2014 – С. 80-83.
21. Díaz Del Arco C. The role of fine-needle aspiration cytology in the diagnosis of soft tissue nodules: Experience in a tertiary center / C. Díaz Del Arco, L. Ortega Medina, M.J. Fernández Aceñero // Revista Española de Patología. - 2019 - 52(3) - P. 147-153.

- 22.Климанцев С.А. Лимфаденопатии головы и шеи в практике врача скорой медицинской помощи / С.А. Климанцев, Н.Л. Петров, О.С. Донская, А.Б. Бичун // Учеб. пособие. – Санкт-Петербург, 2019 - С. 87.
- 23.Национальные клинические рекомендации по диагностике лимфаденопатий - Национальное гематологическое общество – М., 2018.- С.37
- 24.Baranov E. Soft Tissue Special Issue: Fibroblastic and Myofibroblastic Neoplasms of the Head and Neck / E. Baranov, J.L. Hornick // Head Neck Pathol. - 2020 - 14(1) - P. 43-58.
- 25.Sadick H. Endoscopic forehead approach for minimally invasive benign tumor excisions / H. Sadick, M. Huber, S.W. Perkins, H.H. Waters, G.S. Hamilton 3rd, A.G. O'Reilly, H.G. Gassner // JAMA Facial Plast. Surgery. – 2014 - 16(5) - P. 352-358.
- 26.Iaremenko A.I., Kolegova T.E., Sharova O.L. “Endoscopically-associated approach to excision of second branchial cleft cysts / A.I. Iaremenko, T.E. Kolegova, O.L. Sharova // Indian journal of otolaryngology and head & neck surgery. - 2019. - Vol.71, №1. — P. 618-627.
- 27.Яременко А.И. Эндоскопически-ассоциированное удаление доброкачественных новообразований лица и шеи / Яременко А.И., Исаева Е.Р., Малахова Т.В., Колегова Т.Е., Ситкина Е.В., Васильева Ю.В. // Актуальные проблемы стоматологии: материалы IV Международного симпозиума – СПб.: Изд-во С.-Петерб. ун-та, 2019. – С. 112-117.
- 28.Клинический протокол медицинской помощи при доброкачественных образованиях мягких тканей головы и шеи - Секции СТАР «Ассоциация челюстно-лицевых хирургов и хирургов - стоматологов» - Москва – 2014.- С.-34
- 29.Степанов И. В. Хирургическое лечение больных с артериовенозными ангиодисплазиями в области головы и шеи / И.В. Степанов, М.С. Ольшанский, Д.Ю. Харитонов, Е.С. Степанова // Стоматология. – 2017. - 96(4). – С. 28-31.
- 30.Степанов И.В. Мультидисциплинарные аспекты диагностики и лечения гиперваскулярных образований и кровотечений в области головы и шеи: дис. ... док. мед. наук – Воронеж – 2015. - С. 357.
- 31.Temelkova I., Wollina U, Di Nardo V, Tchernev G. Lipoma of the Neck / I. Temelkova, U. Wollina, V. Di Nardo, G. Tchernev // Open Access Macedoni Journal Medicine Sciences – 2018. - Vol.6, No.10 – P. 1875-1877.
- 32.Samujh R. Pleomorphic Lipoma of the Neck in an Infant: A Rare Clinical Entity / R. Samujh, N. Peters, A. Chhabra, A. Almudeer // J. Indian Assoc. Pediatr. Surg. – 2017 - 22(3) – P. 184–186.
- 33.Рогинский В.В. Малоинвазивные методы лечения сосудистых поражений головы и шеи / В.В. Рогинский, А.И. Неробеев, А.Г. Надточий, И.А. Овчинников, С.Н. Голубева, Р.В. Рыжов, Я.В. Смирнов // Материалы сборника VI съезда детских онкологов с международным участием – Москва, 2015 – С. 323.
- 34.Коротких Н.Г. Склерозирующая терапия в комплексном лечении сосудистых мальформаций головы и шеи / Н.Г. Коротких, М.С. Ольшанский, И.В. Степанов // Российский стоматологический журнал. - 2012 - №1.- С. 30-31.

35. Зеличенко Л.И. Патология опухолевого роста. Канцерогенез./ Л.И. Зеличенко, О.Д.Мишнев,Г.В.Порядин - М.РГМУ, 2002. - 41 с.
36. Корсак А.К. Хирургическая стоматология детского возраста:учебно-методическое пособие/А.К. Корсак ,Кушнер А.Н, Петрович Н.И., Любецкий А.В. –Мн:БГМУ,2009.-119 с.
37. Ленькова И.И. Доброкачественные неонтогенные опухоли костей челюстно-лицевой области/ И.И.Ленькова, Пархимович Н.П. –Мн:БГМУ,2009.-32 с.
38. Фалилеев Г.В. Внеорганные опухоли шеи (клиника, диагностика, лечение). Дис. ... д-ра мед. наук. М., 1971. 498 с.
39. Иорданишвили А.К. Заболевания, повреждения и опухоли челюстно лицевой области : руководство по клинической стоматологии / под ред.профессора А. К. Иорданишвили. — СПб. : СпецЛит, 2007. — 384 -417 с.
40. Самсонова И.В.Патоморфология челюстно- лицевой области ((2-е издание, дополненное и переработанное).Пособие/И.В.Самсонова,М.Н.Медведев,В.В.Голубцов,Е.Ф.Пчельникова В.А.Клопова - Витебск, ВГМУ, 2014,- 169 с.
41. Кулаков, А. А. Хирургическая стоматология и челюстно-лицевая хирургия : Национальное руководство / Под ред. А. А. Кулакова, Т. Г. Робустовой, А. И. Неробеева. - Москва : ГЭОТАР-Медиа, 2015. - 928 с.
- 42.Вернадский Ю.И., Основы челюстно-лицевой хирургии и хирургической стоматологии -3-е изд.,перераб.и до.-Витебск:Белмедкнига,1998-416с.
43. Ленькова, И. И.Дифференциальная диагностика доброкачественных образований шеи : учебно-методическое пособие / И. И. Ленькова, Н. П. Пархимович. – Минск : БГМУ, 2017 – 20 с.
44. Viljoen G, Viljoen N, Bolding E, Fagan JJ Fine- needleaspiration cytology of head and neck masses: Is ultrasound guidance routinely warranted?.S Afr Med J. 2020 Jul 29;110(8):713-714.
45. Солнцев, А. М. Кисты челюстно-лицевой области / А. М. Солнцев, В. С. Колесов. Киев : Здоровье, 1982. 144 с.
46. Степанов И.В. Мультидисциплинарные аспекты диагностики и лечения гиперваскулярных образований и кровотечений в области головы и шеи. Дис. ... д-ра мед. наук.Воронеж-2015.357 с.
47. Митин Н.Е., Абдиркин М.Д., Абдиркина Е.И., Китаева Л.А Реабилитация пациентов после операции в челюстно-лицевой области.Наука и образование в XXI веке.-2018-№2- 60-64 с.)
48. Чистяков А.Л. Возможности лечения ран в реконструктивно-восстановительной хирургии лица и шеи : дис. ... доктора медицинских наук - Москва, 2016. -326 с.
49. Федорова И. В. Комплексная ультразвуковая диагностика опухолей мягких тканей: Дис. ... канд. мед. Наук,Томск,2005-131 с.
50. Chandak R., Degwekar S., Bhowte R. R., Motwani M., Banode P., Chandak M., Rawlani S. An evaluation of efficacy of ultrasonography in the diagnosis of head and neck swellings Dentomaxillofac Radio 2011 May;40(4):213-221.

Отформатировано: русский

Отформатировано: русский

Отформатировано: английский (США)

Отформатировано: английский (США)

Отформатировано: русский

Отформатировано: английский (США)

Отформатировано: английский (США)

Отформатировано: английский (США)

Отформатировано: Шрифт: английский (США)

51. Смысленова М.В. «Ультразвуковое исследование в оценке мягких тканей челюстно-лицевой области (лекция)» .Радиология –практика ПРАКТИКА, № 5 (77), 2019. С. 74-86

Отформатировано: русский

Отформатировано: Шрифт: 14 пт, полужирный

Приложение А1. Состав рабочей группы по разработке и пересмотру клинических рекомендаций

1. Кулаков А.А. – академик РАН, д.м.н., профессор, президент ООО «Общество специалистов в области челюстно-лицевой хирургии».
2. Яременко А. И. – д.м.н., профессор вице – президент ООО «Общество специалистов в области челюстно-лицевой хирургии».
3. Бельченко В. А. – д.м.н., профессор, член правления ООО «Общество специалистов в области челюстно-лицевой хирургии».
4. Брайловская Т.В. – д.м.н., доцент, ответственный секретарь ООО «Общество специалистов в области челюстно-лицевой хирургии».
5. Кутукова С.И. – к.м.н., доцент, член ООО «Общество специалистов в области челюстно-лицевой хирургии».
6. Разумова А.Я. . – к.м.н., доцент, член ООО «Общество специалистов в области челюстно-лицевой хирургии».
7. Лопатин А.С. – д.м.н., профессор, президент «Российское общество ринологов»
8. Сысолятин П. Г. – д.м.н., профессор, член правления ООО «Общество специалистов в области челюстно-лицевой хирургии».
9. Байриков И.М. – чл.-корр. РАН, д.м.н., профессор, член ООО «Общество специалистов в области челюстно-лицевой хирургии».
10. Иванов С. Ю. – член-корреспондент РАН, д.м.н., профессор, член правления ООО «Общество специалистов в области челюстно-лицевой хирургии».
- ~~11. Неробеев А. И. – д.м.н., профессор, почетный президент ООО «Общество специалистов в области челюстно-лицевой хирургии».~~
- ~~12.~~^{11.} Дробышев А. Ю. – д.м.н., профессор вице – президент ООО «Общество специалистов в области челюстно-лицевой хирургии».
- ~~13.~~^{12.} Тарасенко С.В. (зав. кафедрой хирургической стоматологии Института стоматологии им. Е.В. Боровского ФГАОУ ВО Первый МГМУ им. И.М. Сеченова Минздрава России (Сеченовский Университет).
- ~~14.~~^{13.} Топольницкий О. З. – д.м.н., профессор, член правления ООО «Общество специалистов в области челюстно-лицевой хирургии».

- 15.14. Дурново Е. А. – д.м.н., профессор, член правления ООО «Общество специалистов в области челюстно-лицевой хирургии».
- 16.15. Епифанов С.А. – д.м.н., доцент, член ООО «Общество специалистов в области челюстно-лицевой хирургии».
- 17.16. Багненко А.С. – к.м.н., доцент, член ООО «Общество специалистов в области челюстно-лицевой хирургии».

Конфликт интересов отсутствует

Приложение А2. Методология разработки клинических рекомендаций

Методы, использованные для сбора / селекции доказательств:

поиск публикаций в специализированных периодических печатных изданиях с импакт- фактором > 0.3;

поиск в электронных базах данных.

Базы данных, использованных для сбора / селекции доказательств:

базы данных PUBMED и MEDLINE, ELIBRARY, ClinicalKey . Глубина поиска составляла 25 лет.

Целевая аудитория данных клинических рекомендаций:

Врачи-стоматологи 14.01.14

Врачи-челюстно-лицевые хирурги

Таблица 1. Шкала оценки уровней достоверности доказательств (УДД) для методов диагностики (диагностических вмешательств)

УДД	Расшифровка
1	Систематические обзоры исследований с контролем референсным методом или систематический обзор рандомизированных клинических исследований с применением мета-анализа
2	Отдельные исследования с контролем референсным методом или отдельные рандомизированные клинические исследования и систематические обзоры исследований любого дизайна, за исключением рандомизированных клинических исследований, с применением мета-анализа
3	Исследования без последовательного контроля референсным методом или исследования с референсным методом, не являющимся независимым от исследуемого метода или нерандомизированные сравнительные исследования, в том числе когортные исследования
4	Несравнительные исследования, описание клинического случая
5	Имеется лишь обоснование механизма действия или мнение экспертов

Таблица 2. Шкала оценки уровней достоверности доказательств (УДД) для методов профилактики, лечения и реабилитации (профилактических, лечебных, реабилитационных вмешательств)

УДД	Расшифровка
1	Систематический обзор РКИ с применением мета-анализа
2	Отдельные РКИ и систематические обзоры исследований любого дизайна, за исключением РКИ, с применением мета-анализа
3	Нерандомизированные сравнительные исследования, в т.ч. когортные исследования
4	Несравнительные исследования, описание клинического случая или серии случаев,

	исследования «случай-контроль»
5	Имеется лишь обоснование механизма действия вмешательства (доклинические исследования) или мнение экспертов

Таблица 3. Шкала оценки уровней убедительности рекомендаций (УУР) для методов профилактики, диагностики, лечения и реабилитации (профилактических, диагностических, лечебных, реабилитационных вмешательств)

УУР	Расшифровка
А	Сильная рекомендация (все рассматриваемые критерии эффективности (исходы) являются важными, все исследования имеют высокое или удовлетворительное методологическое качество, их выводы по интересующим исходам являются согласованными)
В	Условная рекомендация (не все рассматриваемые критерии эффективности (исходы) являются важными, не все исследования имеют высокое или удовлетворительное методологическое качество и/или их выводы по интересующим исходам не являются согласованными)
С	Слабая рекомендация (отсутствие доказательств надлежащего качества (все рассматриваемые критерии эффективности (исходы) являются неважными, все исследования имеют низкое методологическое качество и их выводы по интересующим исходам не являются согласованными)

Порядок обновления клинических рекомендаций.

Механизм обновления клинических рекомендаций предусматривает их систематическую актуализацию – не реже чем один раз в три года, а также при появлении новых данных с позиции доказательной медицины по вопросам диагностики, лечения, профилактики и реабилитации конкретных заболеваний, наличии обоснованных дополнений/замечаний к ранее утверждённым КР, но не чаще 1 раза в 6 месяцев.

Приложение А3. Справочные материалы, включая соответствие показаний к применению и противопоказаний, способов применения и доз лекарственных препаратов, инструкции по применению лекарственного препарата

1. Приказ от 30 августа 2019 г. N 422н "Об утверждении порядка оказания медицинской помощи по профилю «челюстно-лицевая хирургия»" Министерства здравоохранения и социального развития Российской Федерации;

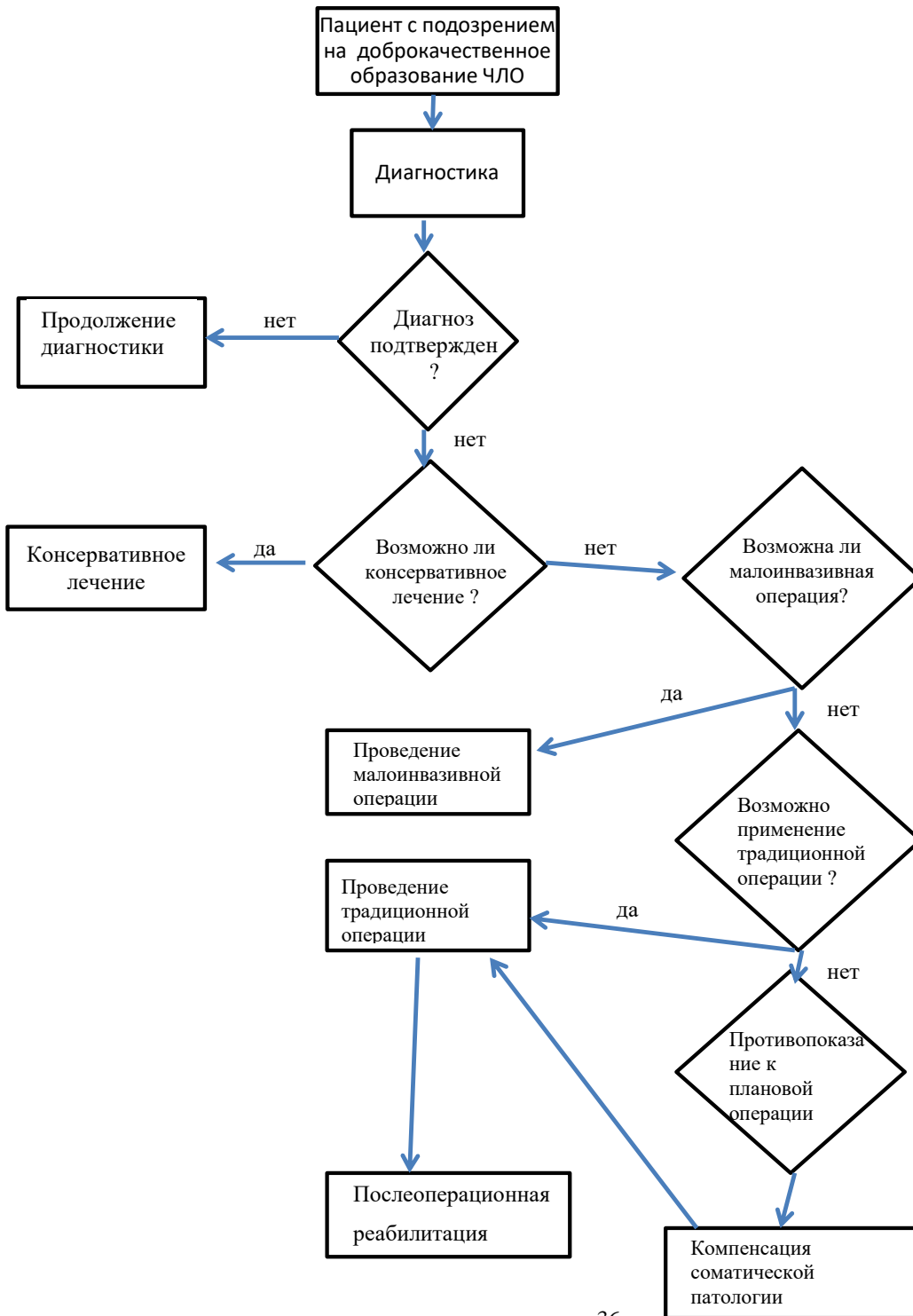
2. Федеральный закон от 21 ноября 2011г. №323-ФЗ «Об основах охраны здоровья граждан в Российской Федерации» (ред. от 29.12.2015г. с изм. и доп. вступившими в силу с 01.01.2016г.) (Собрание законодательства Российской Федерации).

3. Постановление Правительства Российской Федерации от 05.11.97 № 1387 «О мерах по стабилизации и развитию здравоохранения и медицинской науки в Российской Федерации» (Собрание законодательства Российской Федерации, 1997, № 46, ст. 5312).

4. Приказ Минздравсоцразвития России №804н от 13 октября 2017г. «Об утверждении номенклатуры медицинских услуг» (ред. От 16.04.2019г.)

Приложение Б. Алгоритмы действий врача

Схема



Приложение В. Информация для пациента

1. Доброкачественные образования головы и шеи требуют оперативного лечения.
2. Перед оперативным вмешательством необходимо проведение обследования, как местного так и общего статуса.
3. Любое образование требует морфологического исследования
4. Необходимо диспансерное наблюдение раз в 6 месяцев в течение 1 года с проведением УЗИ

**Приложение Г1-ГN. Шкалы оценки, вопросники и другие оценочные
инструменты состояния пациента, приведенные в клинических
рекомендациях**

Не предусмотрено.